

UNIVERSIDAD NACIONAL DEL ALTIPLANO

ESCUELA DE POSGRADO

PROGRAMA DE MAESTRÍA

MAESTRÍA EN CIENCIA ANIMAL



TESIS

**PREVALENCIA DE PATOLOGÍAS A NIVEL DEL EPIDÍDIMO CON
PROBLEMAS CONGÉNITOS Y ADQUIRIDOS EN ALPACAS**

PRESENTADA POR:

VICTOR CESAR MEDINA VELASQUEZ

PARA OPTAR EL GRADO ACADÉMICO DE:

MAGISTER SCIENTIAE EN: PRODUCCIÓN ANIMAL

PUNO, PERÚ

2017

UNIVERSIDAD NACIONAL DEL ALTIPLANO
ESCUELA DE POSGRADO
PROGRAMA DE MAESTRÍA
MAESTRÍA EN CIENCIA ANIMAL
TESIS

PREVALENCIA DE PATOLOGÍAS A NIVEL DEL EPIDÍDIMO CON
PROBLEMAS CONGÉNITOS Y ADQUIRIDOS EN ALPACAS

PRESENTADA POR:
VICTOR CESAR MEDINA VELASQUEZ

PARA OPTAR EL GRADO ACADÉMICO DE:
MAGISTER SCIENTIAE EN: PRODUCCIÓN ANIMAL

APROBADA POR EL SIGUIENTE JURADO:

PRESIDENTE



.....
Dr. NATALIO LUQUE MAMANI

PRIMER MIEMBRO




.....
Dr. ELISEO PELAGIO FERNÁNDEZ RUELAS

SEGUNDO MIEMBRO



.....
M.Sc. ALBERTO SOTO QUISPE

ASESOR DE TESIS



.....
M.Sc. JOSÉ LUIS MÁLAGA PUMARICA

Puno, 12 de mayo del 2017

ÁREA: Producción animal

TEMA: Prevalencia de patologías a nivel del Epidídimo con problemas congénitos y adquiridos en alpacas

LÍNEA: Patología veterinaria

DEDICATORIA

A Dios, por ser el creador y estar siempre presente.

Con infinita gratitud y cariño, a mi querida madre Elsa y a mi padre Víctor por su constante apoyo, por permitirme cumplir mis metas deseadas, seguir confiando en mí y apoyo moral

A mis hermanas Marízabel y Liliana por su apoyo, paciencia y comprensión brindada

Al Dr. José Luis Málaga por ser mi maestro, queme apoyo en mi proyecto de investigación científica

A todos mis compañeros de promoción de la Maestría por su amistad y compañerismo

AGRADECIMIENTOS

- A la Universidad Nacional del Altiplano – Puno, la Escuela de Posgrado, de la Facultad de Medicina Veterinaria y Zootecnia, por haberme brindado y acogerme como alumno de la Maestría en Ciencias Animal.
- Mi sincero reconocimiento a la Escuela de Posgrado, Maestría en Ciencia Animal en la Mención en Producción Animal y a sus dignos docentes.
- A mis cuñados Juvert Edilberto por apoyarme en la redacción de la tesis de la Maestría y a Pedro por su apoyo moral.
- Mi especial agradecimiento al M.Sc. José Luis Málaga Pumarica, que bajo su Asesoramiento se realizó la ejecución del presente estudio de Investigación Científica.
- A los Miembros del Jurado Dr. Natalio Luque Mamani, Dr. Eliseo Pelagio Fernández Ruelas, M.Sc. Alberto Soto Quispe por sus acertados aportes y correcciones oportunas en la revisión de esta tesis.

ÍNDICE GENERAL

DEDICATORIA	i
AGRADECIMIENTOS	ii
ÍNDICE GENERAL.....	iii
ÍNDICE DE CUADROS	vii
ÍNDICE DE FIGURAS	viii
ÍNDICE DE ANEXOS	ix
RESÚMEN	x
ABSTRACT	xi
INTRODUCCIÓN	1
CAPÍTULO I	
PROBLEMÁTICA DE INVESTIGACIÓN	
1.1.PLANTEAMIENTO DEL PROBLEMA	3
1.2.OBJETIVOS	4
1.2.1. Objetivo general	4
1.2.2. Objetivos específicos	4
CAPÍTULO II	
MARCO TEÓRICO	
2.1. ANTECEDENTES	5
2.1.1. Aspectos macroscópicos del epidídimo en alpacas.....	5
2.1.2. Aspectos microscópicos del epidídimo en alpacas	6
2.1.3. Aspectos fisiológicos del epidídimo en alpacas.....	7
	iii

2.2. MARCO REFERENCIAL	7
2.2.1. Biopsia del epidídimo en alpacas.....	7
2.2.2. Anatomía macroscópica del epidídimo en alpacas	8
2.2.3. Anatomía microscópica del epidídimo en alpacas	9
2.2.4. Aspectos fisiológicos del epidídimo en alpacas.....	10
2.2.5. Inmunopatología	11
2.2.6. Aspectos anatomopatologica del epidídimo en alpacas	11
2.2.7. Aspectos histopatológica del epidídimo en alpacas.....	12
2.2.8. Problemas congénitos y adquiridos en alpacas	13
2.3. MARCO CONCEPTUAL	14
2.3.1. Biopsia	14
2.3.2. Prevalencia	14
2.3.3. Epididimitis	14
2.3.4. Congénito.....	14
2.3.5. Adquirido	15
2.3.6. Infertilidad.....	15
CAPÍTULO III	
METODOLOGÍA	
3.1.UBICACIÓN DEL ESTUDIO	16
3.2.MATERIAL DE INVESTIGACIÓN	17
3.2.1. Animales.....	17
3.3. MATERIALES Y REACTIVOS	17
3.3.1. Material de campo	17
3.3.2. Material de laboratorio	17

3.3.3. Reactivos.....	17
3.4. DESCRIPCIÓN DE LA METODOLOGÍA	18
3.4.1. Determinación de la prevalencia de las lesiones del epidídimo por biopsia en alpacas	18
3.4.2. Descripción de las lesiones histopatológicas del epidídimo por biopsia en alpacas	18
3.4.3. Determinación de los problemas congénitos y adquiridos del epidídimo por biopsia en alpacas	20
3.4.4. Análisis estadístico	21
3.4.4.1. Análisis de Ji Cuadrado	21
CAPÍTULO IV	
RESULTADOS Y DISCUSIÓN	
4.1. DETERMINACIÓN DE LA PREVALENCIA DE LAS LESIONES DEL EPIDÍDIMO POR BIOPSIA EN ALPACAS	22
4.2. DESCRIPCIÓN DE LAS LESIONES HISTOPATOLÓGICAS DEL EPIDÍDIMO POR BIOPSIA EN ALPACAS.....	26
4.2.1. Fibrosis tubular y peritubular.....	26
4.2.2. Hipoplasia	28
4.2.3. Epididimitis crónica no supurativa.....	30
4.2.4. Atrofia.....	32
4.2.5. Quiste bilateral	33
4.2.6. Epididimitis crónica no específica	35
4.2.7. Granuloma epididimario.....	36
4.2.8. Aplasia del epidídimo	38
4.3. DETERMINACIÓN DE LOS PROBLEMAS CONGÉNITOS Y ADQUIRIDOS DEL EPIDÍDIMO POR BIOPSIA EN ALPACAS	39

CONCLUSIONES 41

RECOMENDACIONES 42

BIBLIOGRAFÍA..... 43

ANEXOS..... 52



ÍNDICE DE CUADROS

1. Prevalencia general de histopatología del epidídimo en alpacas por biopsia.22

2. Prevalencia de la histopatología epididimaria en alpacas por biopsia, según edad.....23

3. Frecuencia de histopatología del epidídimo en alpacas por biopsia, según lesión.....24

4. Problemas del epidídimo por biopsia en comparación con la infertilidad congénitos versus adquiridos en alpacas.....39



ÍNDICE DE FIGURAS

1. Punto de punción con aguja Tru-Cut para la biopsia del epidídimo lado derecho.....	19
2. Fibrosis tubular y peritubular por biopsia en alpacas (FT), Fibrosis Tubular, (FP) Fibrosis Peritubular (Objetivo 10x) H.E.	27
3. Fibrosis tubular y peritubular por biospia en alpacas (FT) Fibrosis Tubular, (FP) Fibrosis Peritubular, (PT) Pérdida de tejido tubular (peritubular) (Objetivo 40x) H.E.....	27
4. Hipoplasia del epidídimo por biopsia en alpacas, (CE) Conductos epididimarios disminuidos de tamaño (TI) Tejido Instersticial aumentado (Objetivo 40x) H.E.....	29
5. Epididimitis crónica no supurativa en alpacas por biopsia, (IL) Infiltración de células linfocitarias, plasmáticas y macrófagos, (ES) Epitelio pseudoestratificado cilíndrico ciliado (Objetivo 40x) H.E.....	31
6. Atrofia del epidídimo por biopsia en alpacas (CE) conductos epididimarios disminuidos de tamaño o atrófico, (ES) Epitelio pseudoestratificado cilíndrico ciliado aparentemente normal (Objetivo 40x) H.E.	32
7. Quiste del epidídimo por biopsia en alpacas, (FQ) Formación quística del epidídimo, (CE) Conductos epididimarios atróficos adyacentes a quiste por presión (Objetivo 10x) H.E.....	34
8. Epididimitis crónica no especifica por biopsia en alpacas, (IP) Inflamación de células plasmáticas, (M) Presencia de macrófagos (Objetivo 40x) H.E.....	35
9. Granuloma epididimario por biopsia en alpacas, (GE) Granuloma espermático, (CE) Conducto del epidídimo (Objetivo 10x) H.E.	37
10. Granuloma epididimario por biopsia en alpacas, (GE) Granuloma espermático, (ES) Epitelio pseudoestratificado cilíndrico ciliado epididimario (Objetivo 40x) H.E.....	37
11. Aplasia del epidídimo por biopsia en alpacas, (CE) Conductillos epididimarios menos perceptibles, (FT) Fibroplasia del tejido conectivo, (IT) infiltración del tejido graso, (Objetivo 10x) H.E.....	38

ÍNDICE DE ANEXOS

1. Ji cuadrado de la histopatología del epidídimo en alpacas, según edad53
2. Ji cuadrado de la histopatología del epidídimo en alpacas, según lesión53



RESUMEN

Los exámenes histopatológicos se realizó en el laboratorio de Patología de la Facultad de Medicina Veterinaria y Zootecnia de la Universidad Nacional del Altiplano, ubicado a 3,825 m.s.n.m., en la región Puno, se utilizaron un total de 128 alpacas machos procedentes del CIP La Raya, de los cuales se consideró 40 animales que fueron positivos clínicamente, para lo cual se plantearon los siguientes objetivos: 1. Determinar la prevalencia de las lesiones del epidídimo por biopsia en alpacas 2. Describir las lesiones histopatológicas del epidídimo por biopsia en alpacas 3. Determinar los problemas congénitos y adquiridos del epidídimo por biopsia en alpacas, por el método de Parafinación y coloración de Hematoxilina y Eosina y la técnica de Tru-Cut. Obteniéndose los siguientes resultados: la prevalencia fue 31.25%; según edad: jóvenes 9.37% y adultos 21.88%; la frecuencia según lesiones histopatológicas: fibrosis tubular y peritubular 25%, hipoplasia 22.5%, epididimitis crónica no supurativa 4.69%, atrofia 12.5%, quiste 10%, epididimitis no especifica crónica 7.5%, granuloma 5% y aplasia 2.5%, fue ($P \leq 0.05$) *. Según problemas congénitos: hipoplasia y aplasia; para los problemas adquiridos: fibrosis tubular y peritubular, epididimitis crónica no supurativa, atrofia, epididimitis no especifica crónica, quiste y granuloma. Concluyendo que la fibrosis tubular y peritubular fue la que presento mayor frecuencia.

Palabras claves: Alpacas, biopsia, epidídimo, lesiones, prevalencia.

ABSTRACT

Histopathological examinations were carried out in the Pathology Laboratory of the Faculty of Veterinary Medicine and Zootecny of “Universidad Nacional del Altiplano”, located at 3,825 meters above sea level, in Puno region. A total of 128 male alpacas from the “CIP La Raya” were used. 40 animals were clinically positive, consequently we proposed the following objectives: 1. To determine the epididymis lesion prevalence by biopsy in alpacas 2. To describe the histopathological epididymis lesions by biopsy in alpacas 3. To determine the congenital and acquired problems from the epididymis by biopsy in alpacas, through Hematoxylin-Eosine paraffin and coloring method as well as the Tru-Cut technique. The results were the following: the prevalence was 31.25%; According to age: for young alpacas 9.37% and for adults 21.88%; The frequency according to histopathological lesions: tubular and peritubular fibrosis 25%, hypoplasia 22.5%, chronic non-suppurative epididymitis 4.69%, atrophy 12.5%, cyst 10%, chronic non-specific epididymitis 7.5%, granuloma 5% and aplasia 2.5%, was ($P \leq 0.05$) *. According to congenital problems: hypoplasia and aplasia; For acquired problems: tubular and peritubular fibrosis, chronic non-suppurative epididymitis, atrophy, chronic non-specific epididymitis, cyst and granuloma. Concluding that tubular and peritubular fibrosis was the most frequent.

Keywords: Alpacas, biopsy, epididymis, lesions, prevalence.

INTRODUCCIÓN

El Perú es el país principal productor de alpacas, a nivel nacional, el Perú cuenta con más de 4'201,149 millones de alpacas, siendo los principales departamentos productores de alpacas como son: Puno 1'963,100 Cuzco 577,964, Arequipa 442,471, Ayacucho 267,950, Huancavelica 264,220, Apurímac 207,490, Moquegua 140,718, Pasco 116,664, Junín 81,434, Tacna 74,512, Lima 39,756, Ancash 9,050, La Libertad 8,050, Huanco 5,915 y Cajamarca 1,190; por lo tanto, la crianza de alpacas es una actividad de relevancia económica, social y cultural para el productor pecuario, siendo el Perú el primer país productor de fibra de alpaca (INEI, 2016).

El interés científico por los camélidos sudamericanos (CSD), su importancia económica en los países andinos; las alpacas son el sustento principal de una industria textil moderna y cosmopolita; ha demostrado una extraordinaria capacidad de adaptación a condiciones ambientales extremas (Ranieri, 2006).

Las investigaciones realizadas a través de los años reportan que uno de los problemas de mayor importancia en la crianza de los camélidos es el aspecto reproductivo específicamente referido a las bajas tasas de natalidad, alrededor del 50% excepcionalmente entre 60 a 70%, siendo evidente que la capacidad reproductora del macho juega un rol importante al igual que la hembra (Sumar, 1989; Fernández, 1991).

La importancia de conocer las alteraciones del epidídimo, es para realizar un diagnóstico oportuno y excluir a los animales infértiles del rebaño. Las alteraciones del aparato genital del macho ocasionan infertilidad y por lo mismo, pérdidas económicas en la crianza pecuaria. Las alteraciones se presentan en los machos de todas las especies, pero la intensidad y ocurrencia

con que se encuentran varían de manera considerable entre las diferentes especies (Galina, *et al*, 2008).

El motivo del presente trabajo de investigación es buscar el conocimiento suficiente para elaborar los estudios de biopsia del epidídimo de las lesiones histopatológicas, relacionados a las lesiones de infertilidad en las alpacas, hace que se siga investigando sobre los aspectos del aparato reproductor del macho, especialmente del epidídimo en las alpacas



CAPÍTULO I

PROBLEMÁTICA DE INVESTIGACIÓN

1.1. PLANTEAMIENTO DEL PROBLEMA.

La fertilidad de un macho puede ser alta; dependiendo de su mayor o menor reproducción, hace que se siga determinando por el número de descendientes. La fertilidad es de gran importancia para la reproducción, por cuanto a la tasa de concepción, la tasa de preñez y el tamaño de la majada dependen en gran medida de la capacidad procreativa del macho (Gonzales, 2002).

En la actualidad dentro de los problemas reproductivos, el más importante es la falta de conocimiento en el uso de machos reproductores a una edad apropiada, se considera que los machos son considerados aptos para iniciar la reproducción a la edad de 3 años, basado únicamente en que los machos han completado la liberación de las adherencias pene prepuciales, afirmación hecha sin haber relacionado con la producción y funcionalidad de los espermatozoides en los conducto seminíferos (Leyva, *et al*, 1984).

Por estas consideraciones nos permite conocer las alteraciones de infertilidad, cuyas causas son negativas en esta especie. En este

contexto hace que se siga los estudios histopatológicos por biopsia del epidídimo en las alpacas y su relación con la edad.

Bajo este problema surgen varias incógnitas, siendo la principal:

¿Cuál será las lesiones histopatológicas del epidídimo obtenidas por biopsia y su relación con la infertilidad en las alpacas machos del CIP La Raya?

1.2. OBJETIVOS.

1.2.1. Objetivo general.

Determinar la prevalencia de las lesiones histopatológicas del epidídimo por biopsia en alpacas.

1.2.2. Objetivos específicos.

- 1) Determinar la prevalencia de las lesiones del epidídimo por biopsia en alpacas.
- 2) Describir las lesiones histopatológicas del epidídimo por biopsia en alpacas.
- 3) Determinar los problemas congénitos y adquiridos del epidídimo por biopsia en alpacas.

CAPÍTULO II

MARCO TEÓRICO

2.1. ANTECEDENTES.

2.1.1. Aspectos macroscópicos del epidídimo en alpacas.

De 15 guanacos cazados en la Isla de Tierra del Fuego durante el mes de enero de 1999, se realizó la toma de muestras, el epidídimo presenta un peso promedio de 5 g equivalentes al 0,006% del peso corporal (Correa, 2003).

Las medidas (cm) y peso (g) reportados en testículos de las alpacas fueron alpacas de 01 año: largo 2.22, ancho 1.52, peso 3.87; animales de 02 años: largo 3.16, ancho 1.14, peso 6.19; alpacas adultas (3 años a mas): largo 3.94, ancho .45, peso 12.26 (Obando, 1992).

En llamas machos, el testículo pesa cerca de 12 g a los 2.5 años de edad (83 Kg de peso vivo del animal), y mide de 3.5 cm por 2.2 cm, con un volumen de 13 ml. A los 5.5 años de edad, el testículo de la llama pesa cerca de 24 gr, y mide 5.0 cm por 2.7 cm, con un volumen de 22 ml. Respecto al tamaño testicular y peso vivo en las llamas y alpacas varían de testículo a testículo entre 0.02 y 0.03 % del peso corporal (Sumar, 2002).

Los túbulos seminíferos del testículo de las alpacas tienen un diámetro de 174 a 237 \emptyset y la producción de espermatozoides es relacionado al tamaño testicular bajo condiciones normales de espermatogénesis (Huanca *et al*, 1998).

2.1.2. Aspectos microscópicos del epidídimo en alpacas.

La imagen histológica del testículo de la alpaca en términos generales es similar a la descrita para otras especies de mamíferos, desde el punto de vista del epitelio germinal, la histología del testículo de la alpaca es similar a la que presenta el carnero; el tubo seminífero de la alpaca posee un diámetro de 200 micras, las diferencias halladas en las células de Leydig pueden representar diversos momentos funcionales; el parénquima testicular está formado principalmente por tubos seminíferos de forma más o menos cilíndricos que se encuentran situados en forma de paquetes dejando pequeños espacios entre ellos. Los espermatozoides se producen en los tubos seminíferos para luego en lo que se denomina rete testis y finalmente se unen al conducto eferente que va hasta la cabeza del epidídimo (Obando, 1992).

En alpacas la observación de la “luz tubular seminífero” ocurre a los 12 meses y la primera visualización de espermatozoides es posible a partir de los 15 a 18 meses con células de Leydig con aparente actividad secretoria, de igual manera de 20 a 24 meses la espermatogénesis es más evidente y los diámetros de los túbulos se incrementaron notablemente, con un número considerable de espermatozoides en la cabeza del epidídimo (Bustinza, 1986).

2.1.3. Aspectos fisiológicos del epidídimo en alpacas.

Este proceso podría estar relacionado con los niveles de testosterona en los machos pre púberes, aunque se ha determinado concentraciones plasmáticas de testosterona en machos de 11 meses análogos a los niveles encontrados en adultos (Novoa, 1986; Sumar, 1991, Bustinza, 1986).

De manera que, algunos machos a la edad de un año y con un peso promedio de 34 kg ya muestran interés sexual por las hembras, siendo sexualmente activos hasta la edad de 11 a 12 años, aunque con una tasa de fecundidad baja (Vivanco, *et al*, 1985).

La cabeza (Normal, alargada, corta, piriforme, redondeada y con macrocefalia y microcefalia) fueron delimitadas mediante parámetros básicos y derivados, cuyos rangos y medias nos permiten representar numéricamente cada una de las mencionadas formas, que establece que el límite porcentual de espermatozoides normales para ser considerados fértiles es del 4% y así reafirmar, mediante la morfología, que los machos de fertilidad comprobada de la población en estudio, son aptos para la reproducción (Evangelista, 2015).

2.2. MARCO REFERENCIAL.

2.2.1. Biopsia del epidídimo en alpacas.

La biopsia por aspiración con aguja fina, es una técnica segura se utiliza para confirmar el diagnóstico de neoplasia prostática. En las áreas de interés para la colección de la muestra se hizo una punción con aguja (Ricardo, 2013).

La realización de la biopsia y TESE previo al ciclo de fecundación asistida posee ventajas comparativas respecto de la realización de la biopsia en forma contemporánea a la hiperestimulación y culdocentesis permitiendo decidir que pareja será candidata a una fecundación asistida posterior y evitando la necesidad de una segunda biopsia (Patricio. 2003).

La biopsia con aguja Tru-Cut proporciona suficiente material para histología, pero indujo lesiones focales restringidas a la zona de la biopsia. A pesar de la posible aparición de la calcificación y otras lesiones mínimas, se demostró que la aguja de biopsia Tru-Cut en ovejas es seguro para no comprometer a las características estructurales y funcionales de los testículos (Sartori, 2002).

La biopsia testicular se emplea con mayor frecuencia en el hombre para poder apreciar el estado de función espermática, algunas tentativas han sido realizadas en toros pero hasta el presente los resultados no parecen ser muy alentadores (Derivaux, 2000).

2.2.2. Anatomía macroscópica del epidídimo en alpacas.

El epidídimo está compuesto de tres partes: cabeza, cuerpo y cola, y desde la cola se origina el conducto deferente, de trayecto flexuoso y rodeado en la parte inicial por las estructuras que conforman el cordón espermático (Mendoza, *et al*, 2012).

El epidídimo presenta tres porciones bien diferenciadas: la cabeza, relativamente voluminosa, que se inserta en la parte posterior del testículo; la porción intermedia, de forma aplanada y la cola o porción terminal (García, *et al*, 2005).

El epidídimo de la alpaca está conformado por cabeza, cuerpo y cola; la cabeza es cónica y ligeramente contorneada; el cuerpo tiene la forma de una cinta alargada y la cola es prominente y termina en curva para dar origen al conducto deferente (Obando, 1992).

En llamas el epidídimo es similar al de las alpacas, la cabeza se encuentra en la región antero inferior, la porción intermedia y alargada es el cuerpo que ocupa el borde dorso anterior del testículo, la cola es la porción final, ocupa el borde dorso superior, se adhiere al borde de la inserción del testículo. El epidídimo se observa como una jota invertida (Fuentes, 1983).

En la alpaca la cabeza del epidídimo es más desarrollada, el cuerpo es angosto y delgado formando el seno del epidídimo, la cola es menos desarrollada (Valencia, *et al*, 1986).

2.2.3. Anatomía microscópica del epidídimo en alpacas.

El conocimiento de la anatomía e histología del órgano reproductor de la alpaca macho sobre todo el epidídimo aún no está bien estudiado, como son las patologías que se puedan presentar ya sea en jóvenes y adultos ya que de esto depende el progreso de la crianza de los camélidos en diferentes regiones (Obando, 1992).

En el cuerpo e istmo prostático se observa la cápsula y el tabique o septo prostático constituidos por abundante tejido conectivo, el cual se profundiza en trabéculas que forman los lobulillos. La cápsula está compuesta externamente por el tejido conectivo fibroso denso e internamente por tejido conectivo laxo. La cápsula interna y el tabique

prostático presentan abundantes fibras elásticas y reticulares, así como la célula muscular lisa (Mendoza, *et al*, 2012).

El conducto epididimario de la alpaca se encuentra envueltos por un epitelio simple pseudoestratificado de células cilíndricas. En la cabeza (parte inicial del epidídimo) los conductos presentan una luz más estrecha. En la porción del cuerpo, la luz del epidídimo se incrementa. En la cola (parte final del epidídimo) los conductos se caracterizan porque la luz tubular es sumamente agrandada (Osorio, *et al*, 1996).

El epidídimo se presentó envuelto por un epitelio que correspondió a cilíndrico ciliado en la región proximal de la cabeza del conducto pseudoestratificado cilíndrico ciliado en la región media y distal de la cabeza y el cuerpo epididimario y finalmente cilíndrico ciliado en la cola epididimaria (Manquez, 1993).

2.2.4. Aspectos fisiológicos del epidídimo en alpacas.

La cabeza y el cuerpo del epidídimo son sitios de maduración de los espermatozoides, mientras que la cola es el almacén de los espermatozoides (Bravo, *et al*, 2000).

El epidídimo sirve para la maduración de los espermatozoides antes de ser eliminados al exterior, de manera que los espermatozoides son inmaduros al salir del testículo, por lo que deben pasar por un periodo de maduración en el epidídimo antes de adquirir el poder fecundante frente al óvulo (Frandson, 1992)

2.2.5. Inmunopatología.

El sistema inmunitario desarrollará una reacción inmunitaria tanto celular como humoral en contra de los antígenos propios de los espermatozoides. Puede desarrollarse una reacción contra todos los túbulos seminíferos que causan una extensa degeneración y atrofia testicular, con infertilidad; las células productoras de anticuerpos aglutinan a los espermatozoides o les inhiben su motilidad normal, disminuyendo su fertilidad (Trigo, 2001).

En los animales que tienen epididimitis crónica y se sensibilizan a los antígenos de los espermatozoides son llevados a la circulación después de la fagocitosis por macrófagos. Estos antígenos contra los espermatozoides estimulan la producción de auto anticuerpos tipo IgG o IgA, los auto anticuerpos aglutinan e inmovilizan espermatozoides y los animales afectados suelen ser infértiles (Tizard, 2003).

2.2.6. Aspectos anatomopatologica del epidídimo en alpacas.

La hipoplasia, el criptorquidismo son condiciones patológicas muy frecuentes en las alpacas. Una de las consecuencias de la hipoplasia total y bilateral es la azoospermia, mientras que la hipoplasia total unilateral o parcial puede ocasionar oligospermia, asociada a una alta incidencia de anomalías de los espermatozoides (Fernández, 1991).

La hipoplasia testicular y epididimaria se caracteriza por un insuficiente crecimiento de uno o ambos testículos; ocurre en casi todas las especies domésticas, siendo bastante frecuente en toros, carneros, cerdos y equinos, se presenta también en las alpacas. Como aquellos casos de

hipoplasia total, donde no existe espermatogénesis, hasta los casos de hipoplasia parcial, donde algunos de los túbulos seminíferos presentaban espermatogénesis casi normal (Sumar, 1989).

Como causas de degeneración epididimaria se pueden considerar: la influencia térmicas, lesiones traumáticas, irrigación, causas hormonales, efectos de la edad, enfermedades infecciosas, factores nutricionales, auto inmunización, neoplasia testiculares y epididimarias (Galina, *et al*, 2008).

2.2.7. Aspectos histopatológica del epidídimo en alpacas.

La constitución histológica del epidídimo resultó normal, lo que podría sugerir la posibilidad de que estos híbridos tengan cierto grado de fertilidad (Valenzuela, 2012).

Histológicamente el conducto epididimario afectado contiene fibrina, neutrófilos, espermatozoides en desintegración, hiperplasia epitelial, macrófagos y células gigantes multinucleadas, muchas de las cuales contienen espermatozoides y se forman los granulomas espermáticos, se presenta la acumulación intersticial de células mononucleares. En la epididimitis crónica además de la fibrosis también puede haber metaplasia del epitelio de los conductos afectados e hipertrofia del músculo liso que rodea a los conductos (Ferreira, 2003).

En casos de hipoplasia unilateral en alpacas se observa un incremento del porcentaje de espermatozoides anormales con presencia de células del epitelio germinal degenerado (Sumar, 1989).

Cuando un microorganismo lesiona células epiteliales del epidídimo los espermatozoides pueden salir al espacio intersticial y formar un

granuloma, por ello es frecuente que las epididimitis coexistan con granulomas espermáticos en el epidídimo. En la epididimitis infecciosa la reacción inflamatoria suele ser más intensa que los granulomas por anomalías congénitas. La mayoría parte de la epididimitis infecciosa que comienza por la cola y el cuerpo del epidídimo, después se extiende. En cualquier especie, la epididimitis crónica puede concurrir con una metaplasia escamosa del epitelio (Trigo, 2001).

2.2.8. Problemas congénitos y adquiridos en alpacas.

La inflamación del epidídimo se puede encontrar como una afección adquirida en todas las especies, puede ser debido a los mismos factores que provocan la orquitis, en la mayoría de los casos se ve afectada la cola del epidídimo, aunque también puede estar afectada la cabeza y el cuerpo, la espermiostasis que produce espermatocele y con el tiempo granulomas espermáticos, puede ser provocada por los túbulos mesonéfricos rudimentarios o ciegos. Los quistes o restos de los conductos mesonéfricos o paramesonéfricos, pueden encontrarse en machos y son de poca importancia (Galina, *et al*, 2008).

Las epididimitis, se asocian frecuentemente a la orquitis. Entre los animales domésticos merecen mencionarse dos tipos de epididimitis infecciosas, la del ovino y la del bovino. Ambas tienen importancia económica, porque constituyen una causa de reducción de la fertilidad en esas especies (Roberts, 1984).

2.3. MARCO CONCEPTUAL.

2.3.1. Biopsia.

La biopsia es la extracción de tejido de alguna parte del cuerpo para examinar en el mismo la presencia de una enfermedad. En algunas se extirpa una pequeña muestra de tejido con una aguja mientras que en otras se extrae un nódulo o bulto sospechoso (Rodríguez, *et al*, 1997).

2.3.2. Prevalencia.

La prevalencia es el número de individuos de afectados de una enfermedad en una población, en un momento dado, independientemente de cuando empezó la enfermedad; se refiere a todos los casos existentes en la población para ese punto del tiempo y se utilizan generalmente, para realizar estimaciones en las enfermedades crónicas (Vítale, *et al*, 2005).

2.3.3. Epididimitis.

Es el proceso inflamatorio del epidídimo causado por diversas noxas, injuria o agentes, puede decir con bastante certeza la etiología y patología de la enfermedad, así como dictar medidas adecuadas para el tratamiento, control y prevención de la enfermedad (Trigo, *et al*, 2004).

2.3.4. Congénito.

Es una malformación congénito es un defecto en la anatomía del cuerpo animal, o en el funcionamiento de los órganos o sistemas del mismo, que se manifiesta desde el momento del nacimiento. Esta alteración se produce porque un agente concreto actúa sobre el desarrollo del embrión en el vientre de la hembra. Según en qué momento del desarrollo del feto actúe,

el defecto afectará a un órgano u otro, y con diferente gravedad y pronóstico (Jiménez, 2016).

2.3.5. **Adquirido.**

Inmunodeficiencia adquirido (secundaria), La inmunodeficiencia secundaria que se ha reconocido durante cierto tiempo pero que tiene una causa desconocida es la hipogammaglobulinemia adquirido. Otra forma de inmunodeficiencia secundaria, la inmunodeficiencia inducida por agente, se reduce por exposición a cualquiera de varios agentes ambientales que inducen un estado inmunosuprimido (Jones, 2006).

2.3.6. **Infertilidad.**

La infertilidad es una enfermedad que afecta al macho y a la hembra, en donde ésta se ve imposibilitada para concebir una cría naturalmente o de llevar una gestación a término después de un año de la copula. Hay muchas razones que el macho y la hembra puede no ser capaz de concebir (Gonzalo, 2015).

CAPÍTULO III

METODOLOGÍA

3.1. UBICACIÓN DEL ESTUDIO.

Los exámenes histopatológicos se realizó en el laboratorio de Patología de la Facultad de Medicina Veterinaria y Zootecnia de la Universidad Nacional del Altiplano, a 3,825 m.s.n.m., 15°50' latitud sur y 70°01' longitud oeste, ubicado en la región Puno, donde la temperatura promedio anual es de 8.4 °C, la precipitación pluvial promedio anual es de 696 mm, (SENAMHI, 2017).

Los animales fueron procedentes del Centro de Investigación y Producción la Raya de la Universidad Nacional del Altiplano, ubicado en el Distrito de Santa Rosa en la Provincia de Melgar en la región Puno, al pie del nudo de Vilcanota, entre 4,136 y 5,740 m.s.n.m., con una extensión total de 5,905 Has., con una temperatura promedio anual de 6.52 °C, se realizó entre los meses de Junio a Diciembre del 2015 y la recolección de muestras se realizó en el Camal Municipal de Ayaviri (SENAMHI, 2017).

3.2. MATERIAL DE INVESTIGACIÓN.

3.2.1. Animales.

Se utilizaron un total de 128 alpacas machos procedentes del CIP La Raya, distribuidos en dos grupos: de 26 alpacas jóvenes y 102 animales adultos, la biopsia del epidídimo se hizo mediante la técnica de Tru-Cut, de los cuales 40 alpacas machos fueron positivos clínicamente.

3.3. MATERIALES Y REACTIVOS.

3.3.1. Material de campo.

- ✓ Mesa portátil.
- ✓ Campos operatorios.
- ✓ Instrumental de cirugía general.
- ✓ Aguja Tru-Cut N° 18 semiautomática.

3.3.2. Material de laboratorio.

- ✓ Microscopio binocular.
- ✓ Laminas porta objetos y laminillas cubre objetos.
- ✓ Cámara digital.

3.3.3. Reactivos.

- ✓ Hematoxilina de Harris.
- ✓ Eosina.
- ✓ Formol comercial al 13%.
- ✓ Lidocaína comercial al 2%.
- ✓ Alcohol de yodado al 5%.

3.4. DESCRIPCIÓN DE LA METODOLOGÍA.

3.4.1. Determinación de la prevalencia de las lesiones del epidídimo por biopsia en alpacas.

Se determina mediante la siguiente fórmula (Jaramillo, *et al*, 2010).

$$\text{Prevalencia} = \frac{\text{N}^\circ \text{ total de casos de una enfermedad en un periodo dado}}{\text{Población total bajo riesgo en un periodo dado}} \times 100$$

3.4.2. Descripción de las lesiones histopatológicas del epidídimo por biopsia en alpacas.

Para alcanzar las metas de la evaluación histopatológica por biopsia del epidídimo, se consideró dos etapas:

a) Primera etapa:

Se realizó el siguiente procedimiento, mediante la técnica de Tru-Cut:

- 1) Los animales fueron sometidos a ayuno de 24 horas en el corral de encierro del Camal Municipal de Ayaviri, considerados como animales de “descarte” entre jóvenes y adultos.
- 2) Se seleccionaron a las alpacas con lesiones a nivel testicular como disminución de tamaño y flexibilidad al momento de la palpación.
- 3) Preparación del animal:
 - ✓ Se colocó al animal de cubito dorsal en la mesa portátil.
 - ✓ Se administró lidocaína comercial al 2% por vía topical de esa forma se seda el área testicular del animal.
 - ✓ Se rasuro el área testicular y lavado con jabón desinfectante.

- ✓ Luego se procedió a la asepsia de la región testicular mediante torundas húmedas con alcohol yodado al 5%.
- ✓ Finalmente se colocaron los campos operatorios conjuntamente con las pinzas Backhaus

4) Técnica de Tru-Cut.

- ✓ Primeramente se ubicó el testículo derecho con la mano derecha y luego con la mano izquierda con fines de sujeción y localizar la cabeza del epidídimo que se encuentra un poco agrandado a la palpación que se inserta en la extremidad anterior inferior del testículo y la cola en la extremidad postero superior del epidídimo.
- ✓ Una vez ubicado la cabeza del epidídimo lado derecho, se realizó la punción con aguja de Tru-Cut de esa forma se hizo la biopsia del epidídimo en las alpacas.

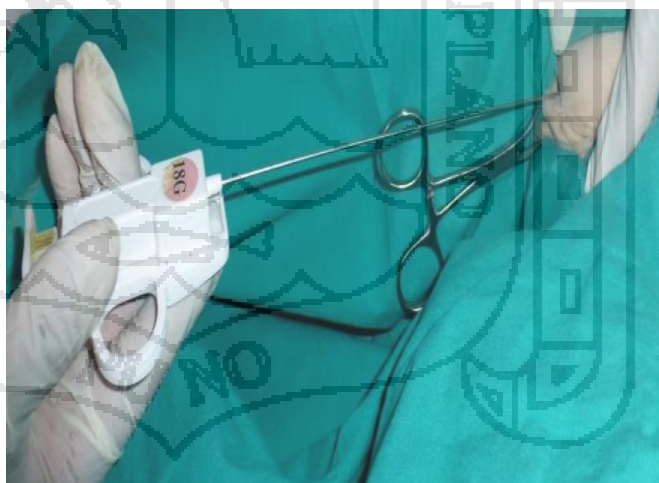


Figura 1. Punto de punción con aguja Tru-Cut para la biopsia del epidídimo lado derecho.

- ✓ Las muestras por biopsia fueron obtenidos en el Camal Municipal de Ayaviri, que fueron enviadas al laboratorio de

Patología de la Facultad de Medicina Veterinaria y Zootecnia
de la Universidad Nacional del Altiplano - Puno.

b) **Segunda etapa:**

Método de parafinación y coloración de Hematoxilina y Eosina,
con fines de confirmación de los casos más relevantes.

- 1) Fijación en formol al 13% tamponado.
- 2) Hidratación para eliminación del formol.
- 3) Deshidratación donde se elimina el exceso de agua.
- 4) Aclaramiento en cloroformo para excluir el alcohol residual.
- 5) Parafinación (inclusión) en parafina a 56°C.
- 6) Confección de tacos (hecho con placas de Leukard).
- 7) Microtoma con micrótopo tipo "Minot".
- 8) Baño maría a una T° de 40 a 45 °C.
- 9) Tinción con Hematoxilina (colorea el núcleo) y Eosina (colorea el citoplasma).
- 10) Montaje con Bálsamo de Canadá.

3.4.3. Determinación de los problemas congénitos y adquiridos del epidídimo por biopsia en alpacas.

Los problemas congénitos fueron consideradas aquellas que se presentan durante el periodo embrionario - fetal, tales como Hipoplasia y Aplasia; y aquellas denominadas Adquiridos representan las que se observan después del nacimiento por ello también son llamadas de carácter ambiental y estas son las Atrofias, Fibrosis, Inflamaciones agudas y crónicas, Quistes y Granulomas.

3.4.4. Análisis estadístico.

3.4.4.1. Análisis de Ji Cuadrado.

Los datos han sido procesados mediante el análisis de ji cuadrado, para las lesiones histopatológicas del epidídimo; se aplicó la siguiente fórmula (Daniel, 1996).

$$X^2 = \sum \sum \frac{(|O_{ij} - E_{ij}| - 0.5)^2}{E_{ij}} ; X^2 = \sum \sum \frac{(O_{ij} - E_{ij})^2}{E_{ij}}$$

Dónde:

X^2 = Valor de ji cuadrado calculado.

$\sum \sum$ = Doble sumatoria.

O_i = Valor absoluto observado.

E_{ij} = Valor absoluto esperado.

0.5 = Corrección de Yates, para un grado de libertad.

.... Sin corrección de Yates, para varios grados de libertad.

CAPÍTULO IV

RESULTADOS Y DISCUSIÓN

4.1. DETERMINACIÓN DE LA PREVALENCIA DE LAS LESIONES DEL EPIDÍDIMO POR BIOPSIA EN ALPACAS.

Cuadro 1. Prevalencia general de histopatología del epidídimo en alpacas por biopsia.

Casos Positivos		Casos Negativos		Total	
Nº	%	Nº	%	Nº	%
40	31.25	88	68.75	128	100.00

Se observa una prevalencia general del 31.25%, de la lesión del epidídimo realizados por biopsia en alpacas.

Estos valores de las lesiones del epidídimo por biopsia en el presente estudio 31.25% fue menor a 44%; estas diferencias se podrían deber a que los animales examinados en el presente estudio fueron en menor número de animales de saca con alteraciones del epidídimo (Málaga, 2012), probablemente se debería a mayores casos con problemas congénitos, tales como quistes, granulomas e hipoplasias; así mismo (Catacora, 2009) menciona una prevalencia de 10% en llamas examinados en el camal de Ayaviri, estos valores disminuidos se debería

a que estos animales llegaron al beneficio en mejores condiciones orgánicas.

En cambio, (Panuera, 1989) reporta valores menores, 27.8% de alteraciones testiculares en 1,800 alpacas procedentes de 04 empresas asociativas: prevalencia testicular en la ex cooperativa agraria de trabajadores "CAT Gigante" 9.7%; en la ex sociedad agrícola de interés social "SAIS Aricoma" 8.9%; en la ex cooperativa agraria de producción "CAP Tupala" 6.9% y por último en la "SAIS Picotani" 2.3%.

En comparación con otras especies, podríamos mencionar que nuestros valores 31.25% son superiores a 17.6%, hallados en toros de aptitud cárnica con problemas testiculares; y en toros de raza lechera 30%, con trastornos de fertilidad (Noakes, *et al*, 1996).

Cuadro 2. Prevalencia de la histopatología epididimaria en alpacas por biopsia, según edad.

Edad	Casos Positivos		Casos Negativos		Total	
	Nº	%	Nº	%	Nº	%
Jóvenes	12	9.37	14	10.94	26	20.31
Adultos	28	21.88	74	57.81	102	79.69
Total	40	31.25	88	68.75	128	100.00

En relación, a la edad en el cuadro 2, de los 40 casos positivos se observa, que los más afectados fueron los animales adultos 21.88%, seguido de las alpacas jóvenes que fueron el 9.37%, al análisis estadístico de ji cuadrado resulto significativo ($p \leq 0.05$)* (ver anexo 1), por lo tanto, existe variabilidad entre las dos edades. En cambio (Málaga,

2012), encontró alpacas de edad un año (8%), de dos años (17.33%) y de tres años (18.66%).

Cuadro 3. Frecuencia de histopatología del epidídimo en alpacas por biopsia, según lesión.

Lesión	Nº	%
Fibrosis tubular y peritubular.	10	25
Hipoplasia.	9	22.5
Epididimitis crónica no supurativa	6	15
Atrofia.	5	12.5
Quiste bilateral.	4	10
Epididimitis no específica crónica.	3	7.5
Granuloma epididimario.	2	5
Aplasia del epidídimo.	1	2.5
Total	40	100

En el presente cuadro 3, se observan que las lesiones del epidídimo tales como: fibrosis tubular y peritubular 25%; hipoplasia 22.5%; epididimitis crónica no supurativa 15%; atrofia 12.5%; quiste bilateral 10%; epididimitis no específica crónica 7.5%; granuloma epididimario 5% y aplasia del epidídimo 2.5%. Al análisis estadístico de ji cuadrado, con una diferencia significativa ($p \leq 0.05$)* (ver anexo 2), existe variabilidad entre las lesiones del epidídimo con predominancia de la fibrosis tubular y peritubular fue 25%.

El porcentaje de patologías del epidídimo de las llamas fueron: Epididimitis 32.39%, Hipoplasia 21.13%, Quistes 15.49%, Atrofia 8.45%,

Melanosis 11.27%, causas no identificadas 8.45%; con una prevalencia general del 10% (Catacora, 2009).

Es necesario señalar, que los casos de epididimitis (aunque no son congénitos ni hereditarios), son casos de origen traumático, también por mordeduras durante las peleas entre los machos o por las lesiones de los testículos en las alambradas (Sumar, 1989).

Los quistes observados, son formaciones de obstrucción o desplazamiento de los lóbulos mesonefricos y/o pueden ser de los conductos paramesonefricos (Sumar, 1989), así mismo, que machos en los cuales se detecta algún tipo de quistes, deben de excluirse del rebaño.

En consecuencia, cualquier alteración que interfiera con la funcionalidad del epidídimo puede ocasionar infertilidad, como agenesia, aplasia, hipoplasia que pueden culminar en granuloma (Bicudo, *et al*, 2007).

Se realizó el estudio de 360 muestras de alpacas, durante 6 años (1982 a 1987) por procedencia de la región Norte y Sur del Departamento de Puno, Perú. Se encontraron 106 casos de hipoplasia testicular, algunos con quiste; criptorquidia, ectopia, aplasia didimal (Málaga, *et al* 1988).

4.2. DESCRIPCIÓN DE LAS LESIONES HISTOPATOLÓGICAS DEL EPIDÍDIMO POR BIOPSIA EN ALPACAS.

4.2.1. Fibrosis tubular y peritubular.

La imagen microscópica del epidídimo muestra pérdida completa y parcial de los conductos epididimarios, por incremento de las fibras colágenas comprometiendo también la zona peritubular; tal como menciona Catacora (2009), así como Ferreira (2003); Gasquez (1991) y Trigo (2001), donde se indica que existe un incremento de sustancias colágenas, con pérdida del parénquima con una inflamación proliferativa; (Pérez, 1983); estas características se observan en la fig. 2 y 3.

Se menciona que la epididimitis es fácilmente diferenciable de la orquitis; si el epidídimo o el testículo, en tales circunstancias es probable que la epididimitis ocluye el camino de salida de los espermatozoides propiciando la degeneración y atrofia de los tejidos propios de la glándula (Roberts, 1984).

La inflamación del epidídimo puede presentarse en cualquier especie, pero posiblemente es más frecuente en el carnero, el toro y el cerdo. Es posible que muchos casos empiecen con epididimitis infecciosa que se difunde por las vías tubulares hacia el testículo; por una difusión de una infección ascendente del tracto central mediante el epidídimo. En cambio, la criptorquidia con su significado literal de “epidídimo – testículo oculto” consiste en no haber descendido uno o los dos testículos (Smith, *et al*, 1980).

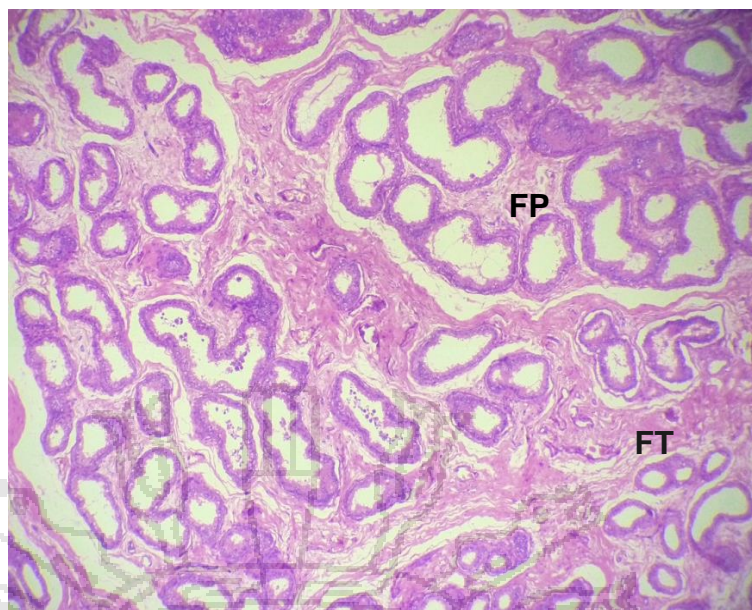


Figura 2. Fibrosis tubular y peritubular por biopsia en alpacas (FT), Fibrosis Tubular, (FP) Fibrosis Peritubular (Objetivo 10x) H.E.

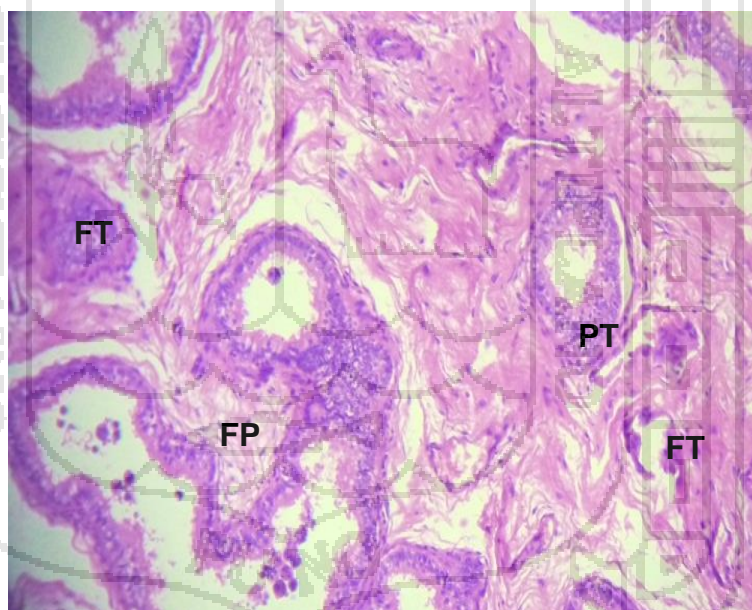


Figura 3. Fibrosis tubular y peritubular por biopsia en alpacas (FT) Fibrosis Tubular, (FP) Fibrosis Peritubular, (PT) Pérdida de tejido tubular (peritubular) (Objetivo 40x) H.E.

4.2.2. Hipoplasia.

Al examen histopatológico de la hipoplasia epididimaria se observa la presencia de un epitelio disminuido de tamaño, así como también la luz del conducto con mayor presencia de tejido intersticial; alteración que también compromete a los conductos seminíferos adyacente con disminución notable de la luz del conducto; estos hallazgos concuerda con lo manifestado por otros autores como (Rodríguez, *et al*, 2006; Catacora, 2009), también refiere que la hipoplasia testicular bilateral en toros se caracteriza por presentar un epitelio epididimal sin ningún desarrollo adecuado y disminución del diámetro epitelial, ver fig. 4.

Microscópicamente la evaluación de los epidídimos hipoplásicos se caracterizaron por presentar un epitelio simple cilíndrico en la cabeza del epidídimo, no coincide con el tipo de epitelio característicos de los conductos epididimales; observándose la altura del epitelio y el grosor notablemente disminuido; en cambio, el tejido intersticial se nota mayor engrosamiento celular linfocitario, fibrocitos, fibroblastos y congestión vascular de menor calibre (Málaga, 2012).

El desarrollo y mantenimiento estructural y funcional de las células del epitelio en la cabeza del epidídimo dependen de la función testicular (Rodríguez, *et al*, 2000).

Los toros con hipoplasia testicular bilateral se caracterizan por presentar un epitelio epididimal sin desarrollo adecuado y disminución del diámetro epitelial; consecuentemente estos animales estuvieron con problemas de infertilidad; por lo tanto, deben ser eliminados como futuros reproductores (Rodríguez, *et al*, 2000).

El testículo en llamas hipoplásico, presenta en los conductos seminíferos epitelio formado posiblemente por células de Sertoli (Miqueles, *et al*, 1985).

La hipoplasia aparece con mayor frecuencia en los testículos que en los ovarios, se presenta más en vacunos, ovinos y equinos; la causa está dada por hipopituitarismo y a un gen autosómico recesivo. El epidídimo también se encuentra hipoplásico (Gasquez, 1991).

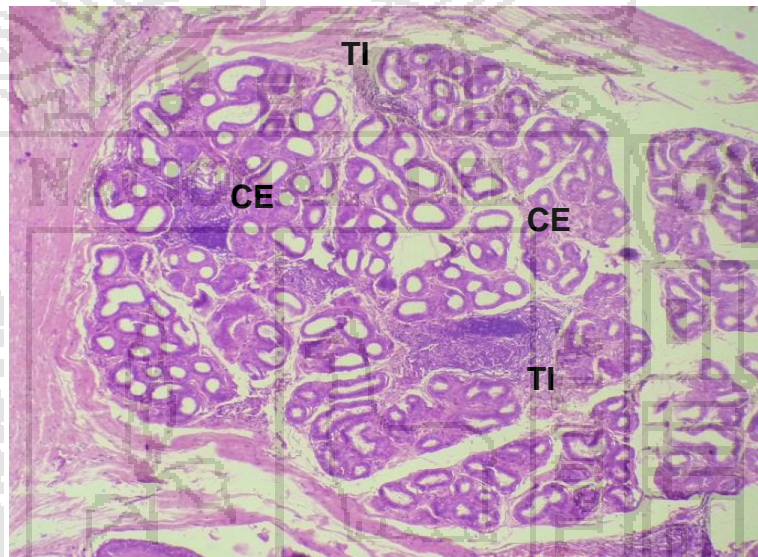


Figura 4. Hipoplasia del epidídimo por biopsia en alpacas, (CE) Conductos epididimarios disminuidos de tamaño (TI) Tejido Intersticial aumentado (Objetivo 40x) H.E.

4.2.3. Epididimitis crónica no supurativa.

El estudio microscópico de la epididimitis crónica no supurativa, se caracterizó por la infiltración de células monolinfocitarias del tejido intertubular epididimario; en algunas zonas adyacentes se observaron presencia de espermatozoides; estos casos generalmente se encontraron en forma bilateral, se observa en la fig. 5. Estas alteraciones histopatológicas responden a procesos inflamatorios de carácter proliferativo que no son hereditarios, si no de carácter adquirido o ambiental y podría presentarse como consecuencia a problemas traumáticos con afectación del testículo y del epidídimo (Trigo, 2001).

Estos casos fueron de observación multifocal caracterizados por una infiltración de células mononucleares en el estroma intertubular epididimario acompañado de líquido seroso rosado edematoso, generalmente fue de presentación unilateral (Málaga, 2012).

Estos cuadros histológicos correspondieron a inflamaciones exudativas que no son hereditarias ni congénitas y podría darse a efectos traumáticos con desarrollo crónico en las alpacas y en las llamas o bien podría tratarse de un proceso viral dado el caso que han encontrado anticuerpos virales en camélidos sudamericanos (Catacora, 2009).

La epididimitis puede ser originada por los mismos micro organismos responsables de la orquitis aguda interfiere con la espermatogénesis al provocar una degeneración térmica en ambos testículos, la crónica no influye sobre la función termorreguladora, pero motiva la obstrucción del órgano y la falta de salida de los espermatozoides e incremento de la

presión del sistema tubular lo que resulta la atrofia testicular degenerativa (Jubb, *et al*, 1985).

La epididimitis del conducto epididimario se encuentran afectado por que contiene fibrina, neutrófilos, espermatozoides en desintegración, hiperplasia epitelial, macrófagos y células gigantes multinucleadas, muchos de los cuales contienen espermatozoides y se forman los granulomas. En la epididimitis crónica presentan fibrosis (Trigo, 2001).

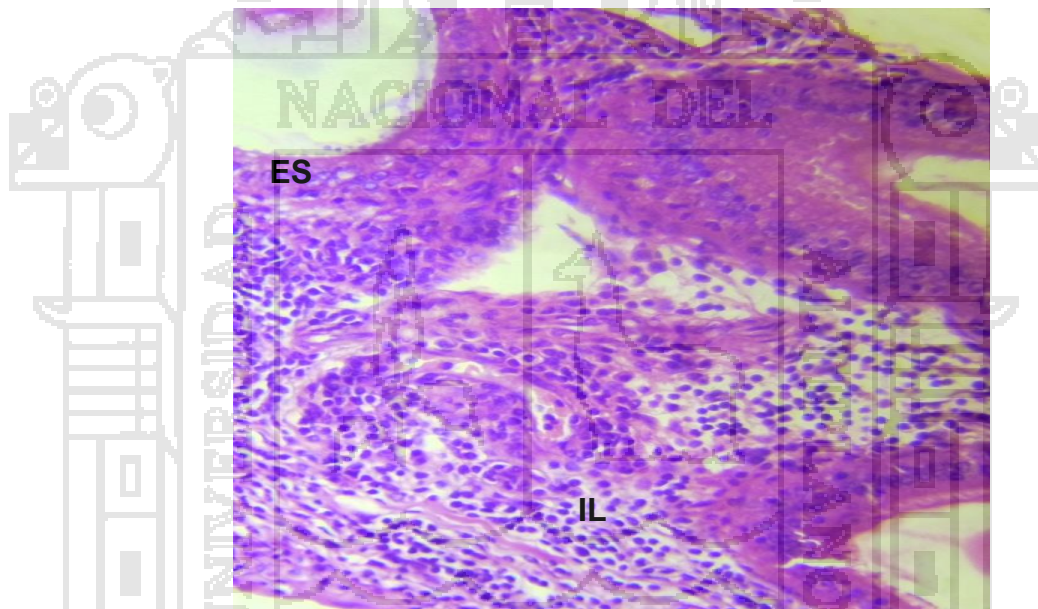


Figura 5. Epididimitis crónica no supurativa en alpacas por biopsia, (IL) Infiltración de células linfocitarias, plasmáticas y macrófagos, (ES) Epitelio seudoestratificado cilíndrico ciliado (Objetivo 40x) H.E.

4.2.4. Atrofia.

La observación microscópica de atrofia, la presencia de conductos del epidídimo de menor tamaño con epitelio pseudoestratificado cilíndrico ciliado en algunos con contenido de espermatozoides en la luz del conducto epididimario; en zona adyacente a conducto con delgado tejido conectivo laxo; la mayoría fueron de carácter bilateral, ver fig. 6 (Trigo, 2001; Ferreira, 2003).

El epitelio del epidídimo esta atrofiado, la luz de los túbulos pueden estar vacías con los restos de células epiteliales y espermatozoides, dependiendo del grado de lesión. Con frecuencia se presentan abscesos múltiples cuyo tamaño va de unas cuantas micras 2 o 3 cm de diámetro, existe una inflamación crónica con hiperplasia de tejido conectivo fibroso (Russel, 1987).

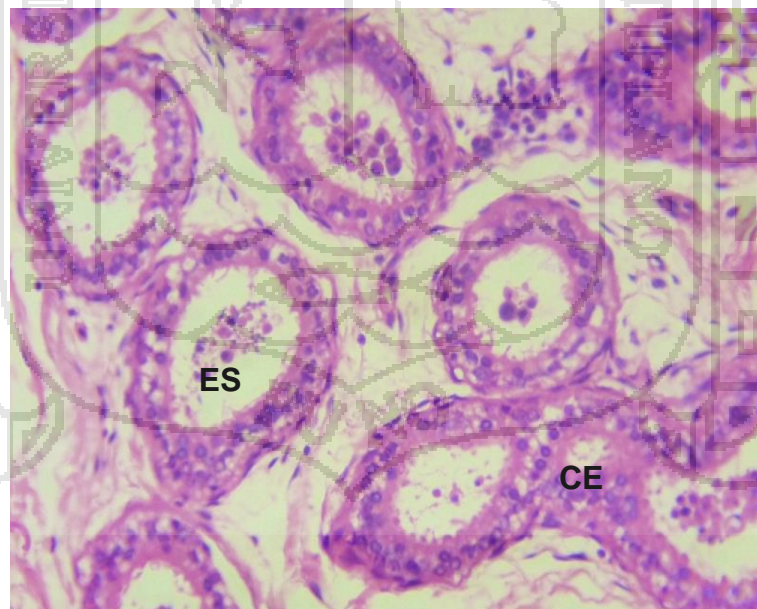


Figura 6. Atrofia del epidídimo por biopsia en alpacas (CE) conductos epididimarios disminuidos de tamaño o atrófico, (ES) Epitelio pseudoestratificado cilíndrico ciliado aparentemente normal (Objetivo 40x) H.E.

4.2.5. Quiste bilateral.

A la observación histopatológica del quiste se observaron en la cabeza del epidídimo la presencia de quistes múltiples y un delgado tejido conectivo; el líquido quístico fue de color rosado, esto es debido a la técnica histopatológica de Hematoxilina y Eosina, ver fig. 7.

Presentan en forma multilocular con la misma formación quística (color rosado o eusinofílica) sin presencia de espermatozoides ni reacción inflamatoria con atrofia adyacente a quiste. Estos tipos de alteraciones son hallados en las alpacas (Catacora 2009) y en las llamas (Escobar, 2008).

Se describen quistes de carácter genético en el epidídimo unilateral y/o bilateral con obstrucción y acumulación de espermatozoides, esta afección es más común en caprinos que en el ovino, produciendo infertilidad en los machos; la zona comprometida aumenta de tamaño, es nodular y dura; la superficie de corte se nota dilataciones hasta un centímetro de diámetro conteniendo a veces una sustancia espesa (Dos Santos, 1982).

De acuerdo a las características estructurales, acorde a su localización y morfología se determinaron como quistes epididimarios; su grado de presentación en la cabeza del epidídimo junto a la túnica albugínea fueron desde tamaño: pequeños 0.3 cm hasta mayores de 2 cm; los quistes al estudio histológico mostraron una pared quística constituida por sustancias colágena propia del tejido conectivo; estuvo revestida de un epitelio pseudoestratificado cubico ciliado en contacto con el líquido quístico de color rosado con tendencia acidofílica, sin presencia

de espermatozoides, ni reacción inflamatoria; pero con atrofia focalizada de túbulos epididimarios y seminíferos adyacente a quiste (Catacora, 2009).

Los quistes observados al presente, son formaciones resultantes de obstrucción de los lóbulos mesonefricos pueden ser remanentes de los conductos paramesonefricos así mismo, los machos en los cuales se detecta algún tipo de quistes, deben excluirse del rebaño (Sumar, 1989).

Los quistes del epidídimo se originan de los remanentes de los túbulos mesonefricos o a partir de los túbulos aislados o ciegos de los conductos eferentes (Roberts, 1984).

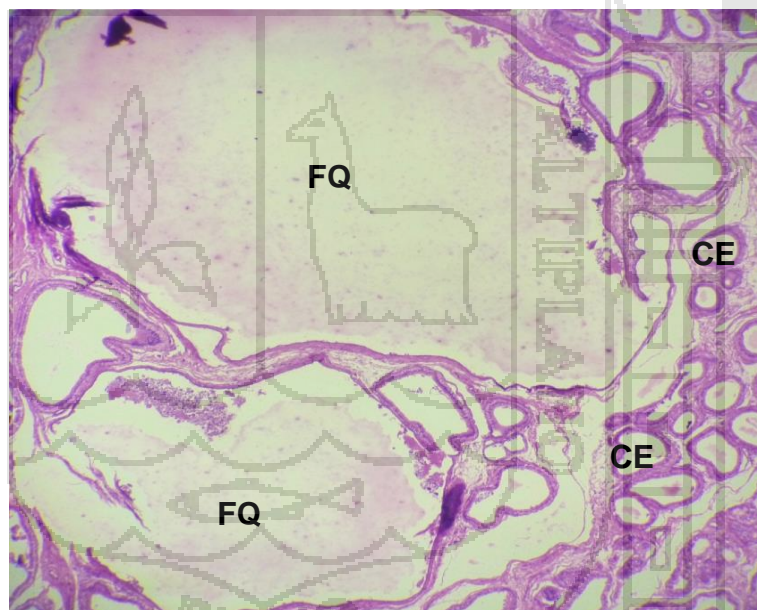


Figura 7. Quiste del epidídimo por biopsia en alpacas, (FQ) Formación quística del epidídimo, (CE) Conductos epididimarios atróficos adyacentes a quiste por presión (Objetivo 10x) H.E.

4.2.6. Epididimitis crónica no específica.

El estudio histológico del epidídimo se observa la infiltración de las células con cuadros crónicos proliferativos. Esta observación con alteración citomorfologica con cuadro crónico, se desconoce la noxa de cambios patológico a nivel del epidídimo (Trigo, 2001; Pérez, 1983).

Una vez afectado el epidídimo, no hay solución porque el ducto se obstruye y no hay paso de espermatozoides, si el problema es bilateral se tiene que eliminar al animal (Galina, *et al*, 2009).

La epididimitis es la inflamación de las glándulas sexuales accesorias. Se presenta por la vía hematógica o por difusión de inflamaciones, vías espermáticas. La epididimitis es de tipo agudo supurativo, que con el tiempo cambia a crónica y presenta fibrosis (Ferreira, 2003).

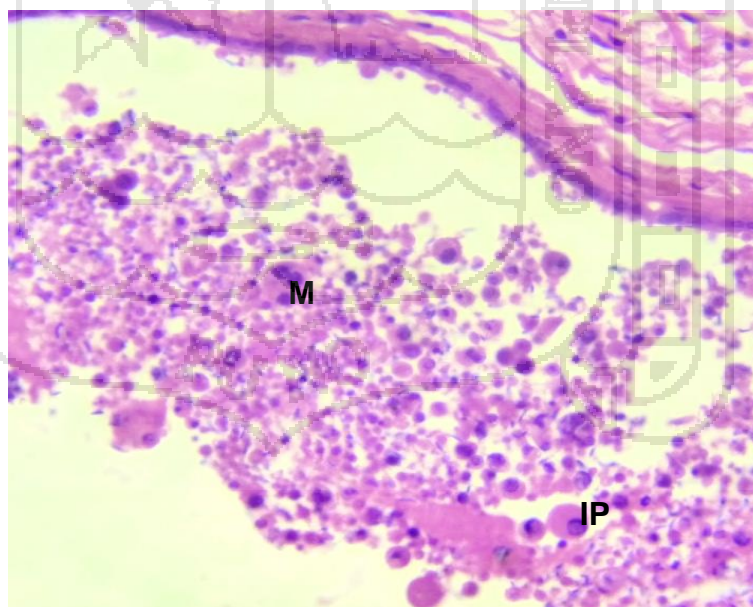


Figura 8. Epididimitis crónica no específica por biopsia en alpacas, (IP) Inflamación de células plasmáticas, (M) Presencia de macrófagos (Objetivo 40x) H.E.

4.2.7. Granuloma epididimario.

En el Granuloma epididimario correspondiente a la cabeza del mismo se observa que las lesiones más características es la presencia de un nódulo y/o granuloma, rodeados de túbulos epididimarios aislados por el incremento del tejido intersticial y en estado atrófico, ver fig. 9 y 10.

El granuloma epididimario es congénito del conducto epididimario y espermatogénesis. La mayoría de espermatocele se desarrolla como granuloma (Trigo, 1993; Roberts, 1984).

Cuando un microorganismo lesiona a las células epiteliales del epidídimo los espermatozoides pueden salir al espacio intersticial y formar un granuloma (Trigo, 2001).

Los granulomas se encontraron en la cabeza del epidídimo de preferencia en el lado izquierdo. Al microscopio óptico se observaron células epiteliales, linfocitos, plasmocitos; y núcleos (Sumar, 1989).

Los granulomas referente al epidídimo y conducto deferente forman una barrera que impide el paso de los espermatozoide al tejido intersticial, donde podrían ser considerados como cuerpos extraños (Trigo, 2001).

El granuloma se caracteriza por ser una masa de espermatozoides en diferentes estados degenerativos, rodeados por células epiteloides y células gigantes de cuerpo extraño; de caso duración y larga se ven algunos linfocitos y células plasmáticas (Trigo, 2001).

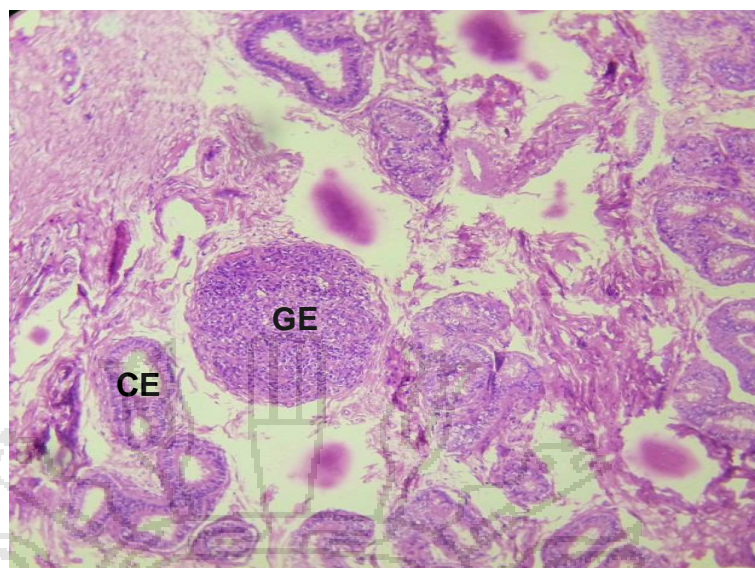


Figura 9. Granuloma epididimario por biopsia en alpacas, (GE) Granuloma espermático, (CE) Conducto del epidídimo (Objetivo 10x) H.E.

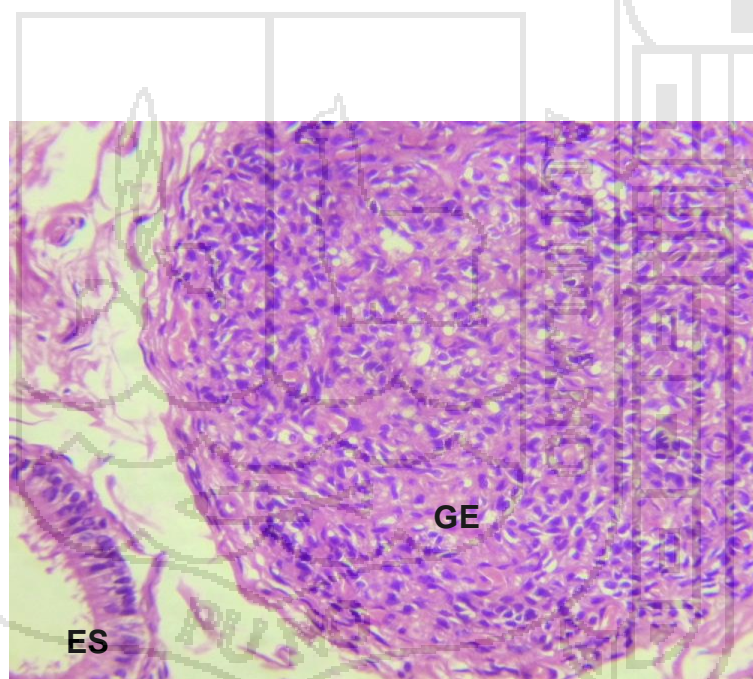


Figura 10. Granuloma epididimario por biopsia en alpacas, (GE) Granuloma espermático, (ES) Epitelio seudoestratificado cilíndrico ciliado epididimario (Objetivo 40x) H.E.

4.2.8. Aplasia del epidídimo.

Este caso de aplasia del epidídimo represento el 2.5%. Al examen macroscópico previo a biopsia se observó que ambos testículos estaban completamente disminuidos de tamaño, mostrando al examen microscópico las siguientes características: existe abundante tejido estomático e incremento infiltrativo de tejido graso y algunos pequeños conductillos no bien definidos (Trigo, 2001; Jones, *et al*, 1993).

Se llama así a la falta de desarrollo de un órgano o parte de el durante la embriogénesis. Es frecuente encontrarla en órganos pares; por ejemplo, ausencia de un testículo (Trigo, 2001).

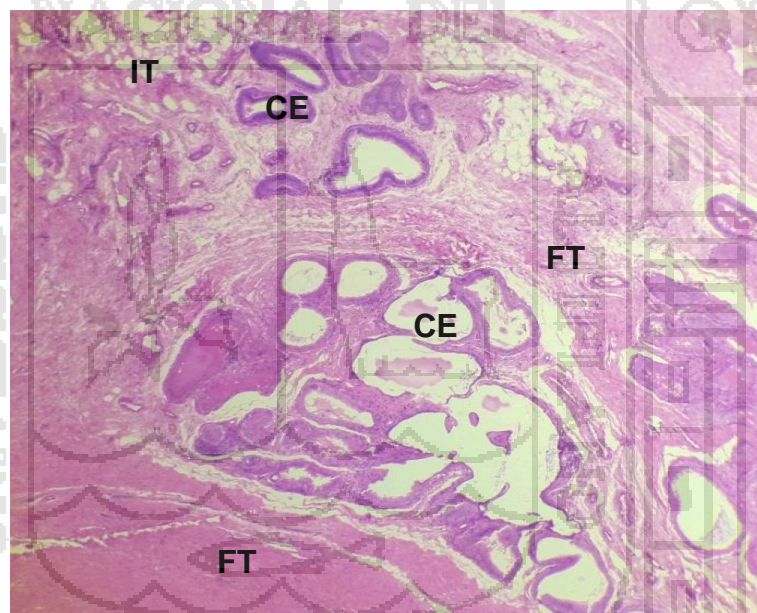


Figura 11. Aplasia del epidídimo por biopsia en alpacas, (CE) Conductillos epididimarios menos perceptibles, (FT) Fibroplasia del tejido conectivo, (IT) infiltración del tejido graso, (Objetivo 10x) H.E.

4.3. DETERMINACIÓN DE LOS PROBLEMAS CONGÉNITOS Y ADQUIRIDOS DEL EPIDÍDIMO POR BIOPSIA EN ALPACAS.

Cuadro 4. Problemas del epidídimo por biopsia en comparación con la infertilidad congénitos versus adquiridos en alpacas.

Problemas	Congénitos		Problemas	Adquirido	
	Nº	%		Nº	%
Hipoplasia.	9	22.5	Fibrosis tubular y peritubular.	10	25
Aplasia del epidídimo.	1	2.5	Epididimitis crónica no supurativa.	6	15
			Atrofia.	5	12.5
			Epididimitis no específica crónica.	3	7.5
			Quiste bilateral.	4	10
			Granuloma Epididimario.	2	5
Total	10	25	Total	30	75

En el cuadro 4, se aprecia que la frecuencia más elevada, según problemas en las alpacas es: con problemas congénitos fue 22.5% de hipoplasia; en relación a los animales con problemas adquiridos, la frecuencia más alta es de 25% que corresponde a fibrosis tubular y peritubular. La frecuencia con menor problemas congénitos fue la aplasia con 2.5% y la frecuencia con menor problemas adquiridos fue 5% en casos de granuloma epididimario.

La infertilidad afecta entre el 10 y el 15% en edad reproductiva. Un estudio en 10,000 infértiles, realizado hace unos años por la OMS, evidencio que las causas de la falta de descendencia eran machos en un 33% de los casos, de origen desconocido en el 22%. De acuerdo con este estudio, en más del 50% de los casos, los machos presentan alteraciones como causa fundamental (Pacheco, 1999).

Los granulomas son patologías hereditarias que en bovinos y ovinos se vinculan a la presencia de conductillos eferentes ciegos, sin desembocar en el conducto epididimario (Cordero, *et al*, 2006).

Las anormalidades del epidídimo congénitas como la espermiostasis y granulomas, por túbulos mesonefricos rudimentarios; esta afección es común en caprinos y tal vez en ovinos, menos frecuente en toros (Galina, *et al*, 2008).

Así mismo, se debe mencionar que los quistes epididimarios congénitos se forman a partir de túbulos aislados a ciegos de los conductos eferentes de los remanentes de los conductos mesonefricos (Jubb, 1985).

La infertilidad primaria no hubo fertilización debido probablemente a problemas embriono fetales de malformación congénita y/o hereditaria; y la infertilidad secundaria se refiere a que no logra la concepción deseada (Pacheco, 1999).

Los defectos congénitos y hereditarios en la puna húmeda fueron: 45,74% en machos, puna seca: 32,8%, siendo significativo, que estaría condicionado por la constante migración de los mejores ejemplares. Los defectos que se presentaron en ambos ámbitos, no fueron significativos; sin embargo los defectos de hipoplasia testicular, microtia, criptorquidias, ectopia testicular y enanismo (Huanca, 2007).

CONCLUSIONES

- La prevalencia general de las lesiones del epidídimo en alpacas por biopsia fue: 31.25%; según edad en jóvenes 9.37% y en adultos 21.88%; la frecuencia según lesiones; fibrosis tubular y peritubular 25%, hipoplasia 22.5%, epididimitis crónica no supurativa 15%, atrofia 12.5%, quiste 10%, epididimitis no específica crónica 7.5%, granuloma 5% y aplasia 2.5%.
- Las lesiones histopatológicas del epidídimo por biopsia fueron: fibrosis tubular y peritubular, con pérdida completa y parcial de los conductos epididimarios; hipoplasia, con un epitelio disminuido de tamaño; epididimitis crónica no supurativa, con infiltración de células mononucleares; atrofia, con epidídimo disminuido de tamaño; quiste, con formación de líquido rosado; epididimitis crónica no específica, con infiltración de células proliferativas; granuloma, con núcleos basófilos; aplasia, con tejido graso.
- Para los problemas congénitos fueron: hipoplasia y aplasia. Para los problemas adquiridos fueron: fibrosis tubular y peritubular, epididimitis crónica no supurativa, atrofia, epididimitis no específica crónica, quiste y granuloma.

RECOMENDACIONES

- Realizar estudios clínicos, microbiológicos e histopatológicos del epidídimo mediante la técnica de Tru-Cut.
- Se recomienda en el Centro de Investigación y Producción la Raya, el cambio de reproductores con la finalidad de evitar la frecuencia con problemas congénitos.
- Se recomienda realizar por categorías, considerando la edad de los animales, de un año, dos años y tres años, para mejor evaluación de la edad con respecto a la prevalencia de la edad del animal.

BIBLIOGRAFÍA

- Bicudo, S.D; Siquiera, J.B & Meira, C. (2007). *Patología del sistema reproductor de Touros. Biologicos*. Vol. 69. Pág. 43 – 48.
- Bustinza, V. (1996). *Los camélidos sudamericanos domésticos y el desarrollo andino*. UNA – Puno (Perú).
- Bravo, W.; Skidmore, J.A; and. Zhao, Ex. X (2000). *Reproductive aspect and storage of semen in camalidae. Anim. Reprod. Sci*. Vol. 62. Pág. 173 – 193.
- Canorio, P. (2009). *Criocapacitación del espermatozoide de alpaca (Lama pacos)*. Cybertesis UNMSM. Lima – Perú.
- Catacora, F. (2009). *Estudio anatomopatológico del epidídimo en llamas beneficiadas en el Camal de Ñuñoa*. Tesis FMVZ – UNA – Puno. Pág. 1 – 48.
- Cordero, A.; Genovese, P., Vega, R.; Nuñez, M.; Huanca, W.; Bielli (2006). *Hallazgo de granulomas espermáticos en las cabezas de epidídimos de una alpaca*. UNALM. UR. U- Hospital San Bartolomé, Lima. FMV. de la UNMSM. IV Congreso Mundial sobre camélidos. Argentina.

- Correa, H. P. (2003). *Estudio anatómico macroscópico y microscópico del testículo, epidídimo y conducto deferente del guanaco*. Tesis de la Facultad de Medicina Veterinaria de la Universidad de Concepción. Chile.
- Daniel, W. (1996). *Bioestadística base para el análisis de la ciencia de la salud*. 3ra Ed. Editorial LIMUSA. México. Pág. 657 – 665.
- Derivaux, J (2000). *Medicina Veterinaria*. Editorial Acribia. España. Pág. 97 – 411.
- Dyce, K.; Sack, W.; Wensng, C (1991). *Textbook of Veterinary Anatomy*. W. B. Saunders Company. Philadelphia, Libermen Verlag.
- Dos Santos, J. (1982). *Patología especial de los animales domésticos*. Editorial Interamericana. México.
- Escobar, E. (2008). *Descripción anatomopatologica del testículo de llamas beneficiadas en el camal de Nuñoa*. Tesis. FMVZ. UNA. Puno.
- Evangelista, V. (2015). *Caracterización morfométrica de los espermatozoides en alpacas macho (vicugna pacos) de fertilidad comprobada*. Cybertesis UNMSM. Perú.
- Fernández Baca, S. (1991). *Avances y perspectivas del conocimiento de los camélidos sudamericanos*. FAO. Santiago de Chile.
- Ferreira de la Cuesta, G. (2003). *Patología veterinaria ciencia y tecnología*. Editorial Universidad de Antioquia. Colombia.

- Fuentes, A. (1983). *Descripción macro microscópica del aparato reproductor de la llama macho (Lama Glama)*. Tesis de la FMVZ UNA – Puno. Pág. 49 – 63.
- Frandsen, R. (1992). *Anatomy and Physiology of Farm Animals*. Lea Febiger. Philadelphia. Colorado State University. USA.
- Galina, C.; J. Valencia (2008). *Reproducción de animales domésticos*. 3ra Ed. Editorial Limusa. México. Pág. 205 – 215.
- García, W.; D. Pezo; F. San Martín; J. Olazabal; F. Franco (2005). *Manual del técnico alpaquero*. Editorial. ITDG AL. AMAUTA. Cusco. Perú. Pág. 23 – 28.
- Gasquez, A. (1991). *Patología Veterinaria*. Editorial Interamericana. Mc Graw-Hill. Pág. 91 – 106, 111 – 128, 273 – 422.
- Gonzales, R. (2002). *Contrastación seminal*. El ADIL. Redondo. Burgos. España.
- Gonzalo, E. (2015). *Infertilidad animal*. Ed. copyright. Bogotá. Colombia
- Huanca, T. (1990). *Manual del alpaquero. Convenio Desarrollo de la Crianza de Alpacas*. IVITA – COTESU/IC.
- Huanca, W.; J. Camacho & A. Cordero (1998). *Evaluación clínica testicular y biometría de alpacas machos en la sierra central*. Res. XXI. APPA 1998. Puno – Perú.
- Huanca, T. (2007). *Defectos congénitos y hereditarios visibles en alpacas de dos zonas representativas de la región Puno*. APPA - ALPA - Cusco, Perú.

- INEI. (2016). *Sistema Estadístico Nacional. Compendio Estadístico*. Encuesta Nacional Agropecuario. Lima – Perú. Tomo 2. Pág. 989.
- Jaramillo, C. & Martínez, J (2010). *Epidemiología veterinaria*. Editorial el manual moderno. México.
- Jiménez, M. A. (2016). *Malformaciones congénitas*. Licenciada en Medicina por la Universidad de Alcalá de Henares y residente de pediatría en el hospital La Paz de Madrid. España.
- Jones, T. & Hunt, R. (1993). *Veterinary. Fifth Edition*. Febiger. Philadelphia. USA.
- Jones, A. (2006). *Malformaciones adquiridas*. Hospital La Paz de Madrid. España.
- Jubb, K; Kennedy, P; Palmer, N. (1985). *Patología de los animales domésticos* 3ra. Edición. Vol. 3. Editorial Hemisferio Sur. Pág. 571.
- Karaca, F.; Aksoy, M. Kaya, A.; Ataman, M.; Tekeli, T (1999). *Spermatic Granuloma in the Ram: Diagnosis by ultrasonography and semen characteristics*. Veterinary and Ultrasound. 40, 4: 402 – 406.
- Leyva, V.; Sumar J.; Franco E. (1984). *Estado preclivir de la concentración de espermatozoides obtenidos por vagina artificial*. Resumen VII. APPA. Lima – Perú.
- Málaga, J.L. (2012). *Lesiones macro-microscópicas, prevalencia y relación con los problemas congénitos y adquiridos del epidídimo en alpacas (vicugna pacos)*. Tesis de post grado Maestría en ganadería andina de la especialidad en Salud Animal. FMVZ. UNA – Puno.

- Málaga, J.L; Cardozo. A (1988). *Anomalías hereditarias y/o congénitas en alpacas*. Ed. M y C Arte Gráfico Oruro. Bolivia. Pág. 212.
- Manquez, G. (1993). *Estudio histológico y anatomo microscópico del testículo y epidídimo de llama*. Chillán, Universidad de Concepción. Pág. 1 – 131.
- Mendoza, G., Castro, A., Lupido, M., Domínguez, M., Gómez, S., Ghezzi, M. (2012). *Caracterización macroscópica y microscópica de las glándulas anexadas del aparato reproductor masculino de la llama*, Rev. de Inv. Veterinarias del Perú – RIVEP, Pág. 27 – 42.
- Miqueles, M; Jofre A. (1985). *Estudio anatomo – histológico de las malformaciones testiculares en lama glama*. II Convenio Internacional sobre Camélidos Sudamericanos Cusco. Perú.
- Noakes, A; Pearson. J. (1996). *Reproducción y obstetricia en veterinaria* 6ta Ed. Editorial Interamericana. México. Pág. 613 – 618.
- Novoa, C (1986). *Reproduction of Llamas and Alpacas*. En Rev. De Camélidos Sudamericanos. C.IC.C.S. 1: 37 – 46. Lima – Perú.
- Nuñez, I. (1994). *Relación de la espermatogénesis y desprendimiento de la adherencia pene – prepucial de la alpaca huacaya*. Tesis FMVZ. UNA – Puno. Pág. 1 – 101.
- Nuñez, J.H. (2009). *Estudio macro-micropatológico del testículo en alpacas beneficiadas en el Camal de Nuñoa*, Tesis FMVZ, UNA – Puno.
- Obando, A.(1992). *Complementación al estudio anatomohistológico del testículo de la alpaca*. Tesis FMVZ. UNA - Puno.

- Osorio, E.; San Martín, M. (1996). *Aspectos histológicos del epidídimo, conducto deferente y glándulas accesorias del aparato reproductor masculino de la alpaca*. Rev. Archivos de Biología Andina. Vol. I. N° 3. FMV. UNMSM. Lima – Perú. Pág. 128 – 139.
- Pacheco, J. (1999). *Infertilidad masculina. En Ginecología y Obstetricia*. 1ra Edición. Edit. Mad Corp S.A. UNMSM. Univ. Peruana Cayetano Heredia. Lima – Perú. Pág. 307. 381 – 392.
- Panuera, M. (1989). *Lesiones macro – microscópicas de testículos de alpacas en cuatro empresas asociativas de Puno*. Tesis FMVZ. UNA Puno.
- Patricio, D. (2003). *Fecundación asistida empleando espermatozoides frescos y criopreservados descongelados obtenidos mediante biopsia testicular (tese)*. Rev. chil. obstet. ginecol. v. 68 n. 2 Santiago. Chile. Pág. 93 - 96.
- Pérez, T. (1993). *Introducción a la patología* 3ra Ed. Editorial Medica Panamericana. México. Pág. 180 – 227.
- Ramírez, A. (1991). *Enfermedades infecciosas, Avances y Perspectivas del conocimiento de los Camélidos Sudamericanos*. FAO/RLA, Santiago – Chile.
- Ranieri, C. (2006). *Camélidos sudamericanos domésticos. Investigaciones Recientes*. Centro de Estudios y Producción del Desarrollo (DESCO).
- Ricardo, G. (2013). *Biopsia sin aspiración con aguja fina eco guiada transabdominal en el diagnóstico de neoplasias prostáticas en caninos*. Laboratorio de Histología y Patología, Facultad de Veterinaria y Zootecnia, Universidad Peruana Cayetano Heredia, Lima.

- Roberts, S. (1984). *Obstetricia veterinaria y patología de la reproducción*. 2da Reimpresión. Ed. Hemisferio Sur - Argentina. Pág. 903 – 909.
- Rodríguez, C. J; Vázquez, D, A. (1997). *Punción aspiración con aguja fina de órganos superficiales y profundos*. Edic. Díaz de Santos. Madrid. España.
- Rodríguez, J; Madrid-Bury, N; Urdaneta, A.; Aranguren, J.; Quintero, A. (2000). *Análisis morfométrico del epidídimo en toros jóvenes Mestizos 5/8 Holstein y 5/8 Pardo Suizo con testículos pequeños*. Revista Científica. Facultad de Ciencias Veterinarias. Univ. De Zulia. Vol. X N°6. Venezuela. Pág. 458 – 467.
- Rodríguez, R.; T. Mayayo; A. Lennie; E. Sanz; F. Arias; R. García (2006). *Ecografía testicular*. Archivos Españoles de Urología. Vol. 59, N° 4. España.
- Russell, A.; W. Runnells; S. Andrew; W. Mon Lux (1987). *Principios de la patología veterinaria – anatomía patología*. 3ra. Ed. Editorial Continental S.A. Argentina. Pág. 676 – 683.
- Sartori, R. (2002). *Evaluación ecográfica, biopsia testicular macroscópica e histológica en ovejas*. Arq. Bras. Medicina. Veterinario. Zootecnia. Belo Horizonte. Pág. 3.
- SENAMHI.- Servicio Nacional de Meteorología e Hidrografía. (2017). “*datos de Coordinadas Geográficas, precipitación pluvial y Temperatura*”. Dirección Departamento de Puno, Oficina de Informe. Puno – Perú.
- Smith, H. A.; T. C. Jones. (1980). *Patología veterinaria*. 3ra Ed. Editorial. UTEHA. México.

- Sumar, J (1989). *Defectos congénitos y hereditarios de la alpaca*. Editado por CONCYTEC, Fac. M.V. UNMSM. (IVITA). Lima – Perú. Pág. 24 – 25.
- Sumar, J. (1991). *Fisiología de la reproducción del macho y manejo reproductivo. Avances y perspectivas del conocimiento de los Camélidos Sudamericanos*. Edit.: S. Fernández-Baca. Santiago de Chile. Pág. 111 – 143.
- Sumar, J (2002) *Llamas y alpacas. En: Reproducción e inseminación artificial en animales*. 7ma. Edición. Editorial interamericana – Mac Graw-Hill. México. Pág. 234 – 242.
- Tizar, I. (2003). *Inmunología veterinaria*. 3ra Ed. Editorial Interamericana. México. Pág. 406.
- Trigo, F. (1993). *Patología general veterinaria 2da*. Editorial Interamericana, S.A. de C.V Mc GRAW – HILL- México. Pág. 89.
- Trigo, F. (2001). *Patología sistemática veterinaria*. 3ra Ed. Editorial Interamericana Mc GRAW – HILL- México. Pág. 204 – 205.
- Trigo, F; G. Valero (2004). *Patología general veterinaria*. 4ta. Ed. Departamento de patología. Fac. Med. Vet. y Zoot. Univ. Nac. Autónoma de México Pág. 153.
- Valencia, R.; A. Sato; L Montoya & J. Sumar. (1986). *Revisión literaria de los órganos genitales masculinos de las alpacas (Lama pacos)*. Resumen de la Reunión Científica Anual de la Asociación Peruana de Producción animal. APPA. Tingo María. Perú. Pág. 9 – 11.

- Valenzuela, E. (2012). *Estudio morfológico de testículo de híbridos de alpaca (Lama pacos L. 1758) y llamas (Lama glama L. 1758)*. Revista de Investigación Internacional Journal of Morphology. Arica. Chile. Pág. 1187 – 1196.
- Vítale, E.; O Caponi; S. Salluca. (2005). *Introducción a la epidemiología veterinaria*. Fac. Vet. Dpto. Salud Ambiental. 1: 62. Uruguay.
- Vivanco, W; Foote, W.; Pinares, C (1985). *Estudio del desarrollo de algunas características reproductivas en alpacas machos huacaya en la sierra central del Perú, nacimiento a los 13 meses de edad y sus correlaciones con el desarrollo corporal*. Resumen Científico. VIII. APPA.
- William, B. (2011). *Alteraciones anatomo-histopatológicas testiculares en alpacas (vicugna pacos) beneficiadas en Nuñoa, Puno*; Revista de Investigaciones Veterinarias del Perú. pág. 1 – 3.



Anexo 1. Ji cuadrado de la histopatología del epidídimo en alpacas, según edad.

Edad	O _i	E _i	(O _i - E _i)	(O _i - E _i) ² /E _i
Jóvenes	12	20	-8	3.200
Adultos	28	20	8	3.200
Total	40	40		6.400

$$X_c^2 = 6.400$$

$$X_c^2 = GL.1, 0.05 = 3.841 (P \leq 0.05)* \text{Significativo}$$

Anexo 2. Ji cuadrado de la histopatología del epidídimo en alpacas, según lesión.

Lesión	O _i	E _i	(O _i - E _i)	(O _i - E _i) ² /E _i
Fibrosis peritubular.	10	05	5	5.000
Hipoplasia.	9	05	4	3.200
Epididimitis crónica no supurativa	6	05	1	0.200
Atrofia.	5	05	0	0.000
Quiste bilateral.	4	05	-1	0.200
Epididimitis no especifica crónica	3	05	-2	0.800
Granuloma epididimario.	2	05	-3	1.800
Aplasia del epidídimo.	1	05	-4	3.200
Total	40	40		14.400

$$X_c^2 = 14.400$$

$$X_c^2 = GL.7, 0.05 = 14.067 (P \leq 0.05)* \text{Significativo}$$