

UNIVERSIDAD NACIONAL DEL ALTIPLANO  
FACULTAD DE CIENCIAS DE LA SALUD  
ESCUELA PROFESIONAL DE ODONTOLOGÍA



**“ESTUDIO HISTOLÓGICO POST TRATAMIENTO  
DE PULPOTOMIAS EN CANIS FAMILIARIS  
UTILIZANDO TÉCNICAS EN BASE A  
THERACAL®LC Y FORMOCRESOL PUNO 2014.”**

TESIS PARA OPTAR EL TÍTULO PROFESIONAL DE

**CIRUJANO DENTISTA**

PRESENTADO POR:

**JEFFER LUIS ESCOBAR ZIRENA**

PUNO – PERU

2015

UNIVERSIDAD NACIONAL DEL ALTIPLANO

FACULTAD CIENCIAS DE LA SALUD

ESCUELA PROFESIONAL DE ODONTOLÓGIA

"ESTUDIO HISTOLÓGICO POST TRATAMIENTO DE PULPOTOMÍAS EN CANIS  
FAMILIARIS UTILIZANDO TÉCNICAS EN BASE A THERACAL <sup>®</sup> L C Y  
FORMOCRESOL PUNO 2014"

PRESENTADO POR:

Bach. JEFFER LUIS ESCOBAR ZIRENA

Para optar el Título Profesional de:

CIRUJANO DENTISTA

Aprobado por el jurado revisor conformado por:

PRESIDENTE

Dr. JORGE L. MERCADO PORTAL

PRIMER MIEMBRO

C.D. ERICK CASTAÑEDA PONZE

SEGUNDO MIEMBRO

C.D. IVAN SANCHEZ PARRA

DIRECTOR DE TESIS

M.g. FREDDY ORTEGA CRUZ

ASESOR DE TESIS

M.g. SONIA MACEDO VALDIVIA

ASESOR DE TESIS

MVZ. HARNOLD S. PORTOCARRERO PRADO

Área: Odontología

Tema: Fisiopatología de las enfermedades bucales


## DEDICATORIA

A mis padres Justo y Teodora por su apoyo incondicional que me brindan, guiándome por el buen camino que su experiencia y ejemplo de vida me dan.

A mi hermana Vanessa por apoyarme en las situaciones más difíciles en mi vida.

Al Mg. Freddy Ortega Cruz por ser una de las personas que guio mi formación académica por el camino de la verdad.

A mis amigos por ser parte incondicional en mi vida.



## AGRADECIMIENTO

A la Universidad Nacional del Altiplano UNA\_PUNO en cuyas aulas fueron testigo de mi formación profesional y humana.

A toda la plana docente de la Escuela Profesional de Odontología por sus conocimientos y experiencias compartidas para mi formación profesional.

Agradecimiento especial al Mg. Freddy Ortega Cruz, a la Mg Sonia C. Macedo Valdivia y al MVZ. Harnold S. Portocarrero Prado que sin su participación esta investigación no hubiera sido realidad.

A los Drs. Miembros del Jurado Evaluador del Proyecto de Investigación y Tesis por sus acertadas correcciones y oportunos consejos.

Al Blgo. Lorgio Palacios Frisancho por sus conocimientos brindamos en laboratorio.

A la Facultad de Medicina Humana, laboratorio de Histopatología.



## ÍNDICE

## RESUMEN

## INTRODUCCIÓN

1

## CAPÍTULO I

## 1.1 PLANTEAMIENTO DEL PROBLEMA

4

## 1.2 JUSTIFICACIÓN

6

## 1.3 ANTECEDENTES

7

## 1.3.1 Antecedentes Internacionales

7

## 1.3.2 Antecedentes Nacionales

8

## 1.3.3 Antecedentes Locales

9

## CAPÍTULO II

## 2.1 MARCO TEÓRICO

11

2.1.1 DIENTES EN *CANIS FAMILIARIS*

11

2.1.1.1 Dientes deciduos en *Canis familiaris*

11

## 2.1.1.2 Cronología de erupción y recambio dentario

12

## 2.1.2 ODONTOLOGÍA VETERINARIA

12

## 2.1.2.1 Terapias endodóncicas

13

2.1.2.2 Pulpotomías en *Canis familiaris*

14

## 2.1.3 BIOLOGÍA PULPAR

14

## 2.1.3.1 Pulpa dentaria

14

## 2.1.3.2 Células de la pulpa

15

## A. Fibroblastos

15

## B. Odontoblastos

16

## C. Células ectomesenquimáticas

16

## D. Macrófagos

17

## E. Células dendríticas

18

## 2.1.3.3 Inervación

18

## 2.1.3.4 Vascularización

19

## 2.1.3.5 Histofisiología Pulpar

20

## 2.1.4 DENTINA

21

## 2.1.4.1 Concepto

21

## 2.1.4.2 Clasificación histogénética de la dentina

21

## 2.1.5 PULPOTOMÍA

23

## 2.1.5.1 Definición

23

## 2.1.5.2 Reacción Pulpar

24

## 2.1.5.3 Indicaciones para realizar una pulpotomía

25

## 2.1.5.4 Contraindicaciones

27

## 2.1.5.5 Técnica

27

## 2.1.6 FORMOCRESOL

29

## 2.1.6.1 Definición

29

## 2.1.6.2 Composición

30

## 2.1.6.3 Mecanismo de acción

30

## 2.1.6.4 Tiempo de aplicación

31

## 2.1.7 THERACAL® LC

33


## 2.1.7.1 Definición

33

2.1.7.2 Componentes del TheraCal® LC	33
2.1.7.3 Propiedades	34
2.1.7.4 Indicaciones	34
A) Recubrimientos pulpaes directos	34
B) Recubrimientos pulpaes indirectos	35
2.1.7.5 Advertencias	35
2.1.7.6 Precauciones	36
2.1.7.7 Diferencias entre TheraCal® LC y otros productos	37
2.1.8 INFLAMACIÓN CRÓNICA	37
2.1.9 REPARACION DE LOS TEJIDOS: REGENERACION CELULAR Y FIBROSIS	38
2.1.10 NECROSIS	39
2.1.11 REGENERACION DEL TEJIDO DENTARIO	39
2.2 HIPÓTESIS	41
2.3 OBJETIVOS DE ESTUDIO	41
2.3.1 General	41
2.3.2 Específicos	41
CAPÍTULO III	
3.1 TIPO DE ESTUDIO	43
3.2 POBLACIÓN Y MUESTRA	43
3.3 CRITERIOS DE SELECCIÓN	43
3.4 VARIABLES	44
3.5 OPERACIONALIZACIÓN DE VARIABLES	45
3.6 TÉCNICA Y PROCEDIMIENTO	47
3.6.1 TÉCNICA	47
3.6.2 PROCEDIMIENTO	47
3.6.2.1 PROCEDIMIENTO PROPIAMENTE DICHO	47
A) Selección de casos	47
B) Estudio radiográfico	47
C) Lugar	47
D) Procedimiento Clínico	47
E) Procedimiento de Laboratorio	49
F) Estudio Histológico	52
3.7 RECURSOS	54
3.8 CONSIDERACIONES ÉTICAS	56
3.9 DISEÑO Y ANALISIS ESTADISTICO	57
CAPÍTULO IV	
4.1 ÁMBITO DE ESTUDIO	59
4.1.1 GENERAL	59
4.1.2 ESPECIFICO	59
CAPÍTULO V	
5.1 DISCUSIÓN	89
5.2 CONCLUSIONES	91
5.3 RECOMENDACIONES	92
BIBLIOGRAFÍA	93
ANEXOS	97

## ÍNDICE DE FIGURAS

		<b>Pág.</b>
<b>Figura 1</b>	Histología Pulpar	20
<b>Figura 2</b>	Esquema de avance de la caries	26
<b>Figura 3</b>	Radiografía de la Pza. 8.5	26
<b>Figura 4</b>	Ciudad Universitaria	59
<b>Figura 5</b>	Facultad de Medicina Humana	59



## ÍNDICE DE CUADROS

		<b>Pág.</b>
<b>Cuadro 1</b>	Cronología de erupción y recambio dentario	12
<b>Cuadro 2</b>	Consideraciones	26
<b>Cuadro 3</b>	Contraindicaciones	27
<b>Cuadro 4</b>	Técnica de Pulpotomía	27
<b>Cuadro 5</b>	Diferencias entre TheraCal® LC y otros productos	37
<b>Cuadro 6</b>	Tinción	51





## ÍNDICE DE TABLAS

		Pág.
<b>Tabla 1</b>	Comparación del grado de inflamación en la evaluación de pulpotomías en piezas dentarias tratadas con TheraCal® LC y Formocresol de <i>Canis familiaris</i> Puno - 2014.	61
<b>Tabla 2</b>	Comparación de la presencia de necrosis en la evaluación de pulpotomías de piezas dentarias tratadas con TheraCal® LC y Formocresol de <i>Canis familiaris</i> Puno - 2014.	63
<b>Tabla 3</b>	Comparación de la formación de puente dentinario y dentina reparativa en la evaluación de pulpotomías de piezas dentarias tratadas con TheraCal® LC y Formocresol de <i>Canis familiaris</i> Puno - 2014.	65
<b>Tabla 4</b>	Comparación de la presencia y regularidad de capa odontoblastica en la evaluación de pulpotomías de piezas dentarias tratadas con TheraCal® LC y Formocresol de <i>Canis familiaris</i> Puno - 2014.	67
<b>Tabla 5</b>	Comparación de la formación de fibrosis en la evaluación de pulpotomías de piezas dentarias tratadas con TheraCal® LC y Formocresol de <i>Canis familiaris</i> Puno - 2014.	69
<b>Tabla 6</b>	Comparación del grado de inflamación en la evaluación de pulpotomías de piezas dentarias tratadas con la asociación de Formocresol + TheraCal® LC y Formocresol de <i>Canis familiaris</i> Puno - 2014.	71
<b>Tabla 7</b>	Comparación de la presencia de necrosis en la evaluación de pulpotomías de piezas dentarias tratadas con la asociación de Formocresol + TheraCal® LC y Formocresol de <i>Canis familiaris</i> Puno - 2014.	73
<b>Tabla 8</b>	Comparación de la formación de puente dentinario y dentina reparativa en la evaluación de pulpotomías tratadas con la asociación de Formocresol + Theracal® LC y Formocresol en <i>Canis familiaris</i> Puno - 2014.	75

<b>Tabla 9</b>	Comparación de la presencia y regularidad de capa odontoblastica en la evaluación de pulpotomías de las piezas dentarias tratadas con la asociación de Formocresol + TheraCal® LC y Formocresol de <i>Canis familiaris</i> Puno - 2014.	77
<b>Tabla 10</b>	Comparación de la formación de fibrosis en la evaluación de pulpotomías de piezas dentarias tratadas con la asociación de Formocresol + TheraCal® LC y Formocresol de <i>Canis familiaris</i> Puno - 2014.	79
<b>Tabla 11</b>	Comparación de la efectividad entre las pulpotomías de piezas dentarias tratadas con TheraCal® LC, Formocresol y la asociación TheraCal® LC + Formocresol de <i>Canis familiaris</i> Puno - 2014.	81
<b>Tabla 12</b>	Comparación de la efectividad de formación de puente dentinario y dentina reparativa de la evaluación entre las pulpotomías de piezas dentarias tratadas con TheraCal® LC, Formocresol y la asociación TheraCal® LC + Formocresol de <i>Canis familiaris</i> Puno - 2014.	83
<b>Tabla 13</b>	Comparación de la formación de puente dentinario y dentina reparativa en la evaluación de pulpotomías de piezas dentarias tratadas con TheraCal® LC, Formocresol y la asociación TheraCal® LC + Formocresol de <i>Canis familiaris</i> Puno - 2014.	84
<b>Tabla 14</b>	Comparación de la efectividad en la presencia y regularidad de la capa odontoblastica en la evaluación entre las pulpotomías de piezas dentarias tratadas con TheraCal® LC, Formocresol y la asociación TheraCal® LC + Formocresol de <i>Canis familiaris</i> Puno - 2014.	86
<b>Tabla 15</b>	Comparación de la presencia y regularidad de la capa odontoblastica en la evaluación de pulpotomías de piezas dentarias tratadas con TheraCal® LC, Formocresol y la asociación TheraCal® LC + Formocresol de <i>Canis familiaris</i> Puno - 2014.	87

## ÍNDICE DE GRÁFICOS

		Pág.
<b>Gráfico 1</b>	Representación esquemática de la comparación del grado de inflamación en la evaluación de pulpotomías en piezas dentarias tratadas con TheraCal® LC y Formocresol de <i>Canis familiaris</i> Puno - 2014.	62
<b>Gráfico 2</b>	Representación esquemática de la comparación de la presencia de necrosis en la evaluación de pulpotomías de piezas dentarias tratadas con TheraCal® LC y Formocresol de <i>Canis familiaris</i> Puno - 2014.	64
<b>Gráfico 3</b>	Representación esquemática de la comparación de la formación de puente dentinario y dentina reparativa en la evaluación de pulpotomías de piezas dentarias tratadas con TheraCal® LC y Formocresol de <i>Canis familiaris</i> Puno - 2014.	66
<b>Gráfico 4</b>	Representación esquemática de la comparación de la presencia y regularidad de capa odontoblastica en la evaluación de pulpotomías de piezas dentarias tratadas con TheraCal® LC y Formocresol de <i>Canis familiaris</i> Puno - 2014.	68
<b>Gráfico 5</b>	Representación esquemática de la comparación de la formación de fibrosis en la evaluación de pulpotomías de piezas dentarias tratadas con TheraCal® LC y Formocresol de <i>Canis familiaris</i> Puno - 2014.	70
<b>Gráfico 6</b>	Representación esquemática de la comparación del grado de inflamación en la evaluación de pulpotomías de piezas dentarias tratadas con la asociación de Formocresol + TheraCal® LC y Formocresol de <i>Canis familiaris</i> Puno - 2014.	72
<b>Gráfico 7</b>	Representación esquemática de la comparación de la presencia de necrosis en la evaluación de pulpotomías de piezas dentarias tratadas con la asociación de Formocresol + TheraCal® LC y Formocresol de <i>Canis familiaris</i> Puno - 2014.	74
<b>Gráfico 8</b>	Representación esquemática de la comparación de la formación de puente dentinario y dentina reparativa en la evaluación de pulpotomías tratadas con la asociación de Formocresol + TheraCal® LC y Formocresol en <i>Canis familiaris</i> Puno - 2014.	76

- Gráfico 9** Representación esquemática de la comparación de la presencia y regularidad de capa odontoblastica en la evaluación de pulpotomías de las piezas dentarias tratadas con la asociación de Formocresol + Theracal® LC y Formocresol de *Canis familiaris* Puno - 2014.
- Gráfico 10** Representación esquemática de la comparación de la formación de fibrosis en la evaluación de pulpotomías de piezas dentarias tratadas con la asociación de Formocresol + TheraCal® LC y Formocresol de *Canis familiaris* Puno - 2014.
- Gráfico 11** Representación esquemática de los resultados de comparación de la efectividad entre las pulpotomías tratadas con TheraCal® LC, Formocresol y la asociación TheraCal® LC + Formocresol en *Canis familiaris* Puno - 2014.
- Gráfico 12** Representación esquemática de los resultados de efectividad en la formación de puente dentinario y dentina reparativa de la evaluación entre las pulpotomías tratadas con TheraCal® LC, Formocresol y la asociación TheraCal® LC + Formocresol en *Canis familiaris* Puno - 2014.
- Gráfico 13** Representación esquemática de la comparación de la formación de puente dentinario y dentina reparativa en la evaluación de pulpotomías tratadas con TheraCal® LC, Formocresol y la asociación TheraCal® LC + Formocresol en *Canis familiaris* Puno - 2014.
- Gráfico 14** Representación esquemática de los resultados de la efectividad en la presencia y regularidad de la capa odontoblastica en la evaluación entre las pulpotomías tratadas con TheraCal® LC, Formocresol y la asociación TheraCal® LC + Formocresol en *Canis familiaris* Puno - 2014.
- Gráfico 15** Representación esquemática de la comparación de la presencia y regularidad de la capa odontoblastica en la evaluación de pulpotomías tratadas con TheraCal® LC, Formocresol y la asociación TheraCal® LC + Formocresol en *Canis familiaris* Puno - 2014.

## RESUMEN

El presente trabajo de investigación tuvo como objetivo primordial evaluar la efectividad del TheraCal® LC en comparación al Formocresol y la asociación de Formocresol + TheraCal® LC en pulpotomías de piezas dentarias en *Canis familiaris* Puno 2014. Este estudio es de tipo experimental.

La muestra estuvo constituida por 16 raíces pertenecientes a 8 piezas dentarias birradiculares deciduos de 2 *Canis familiaris* (4 piezas dentarias por animal), se realizó la pulpotomía a las piezas dentarias, después de la extirpación de la pulpa cameral se colocaron a 4 muñones pulpares de las raíces mesiales de todos los 2dos premolares inferiores Formocresol, a 4 muñones pulpares de las raíces distales de todos los 2dos premolares inferiores Formocresol + TheraCal® LC y a 8 muñones pulpares de las raíces de todos los 3ros premolares inferiores TheraCal® LC, y se dejó en observación al animal por aproximadamente 90 días, luego del tiempo establecido se procedió a la exodoncia de las piezas dentarias, las cuales fueron conservadas en Formol al 10% para luego ser procesadas por laboratorio y obtener los cortes histológicos.

Los cortes histológicos fueron clasificados por el material con el cual fueron tratados cada raíz, para luego ser observados y estudiados por microscopio óptico a 10X y 40X obteniendo los siguientes resultados:

En la mayoría de los casos hubo ausencia de inflamación o inflamación leve tanto con el TheraCal® LC, Formocresol y Formocresol + TheraCal® LC, hubo reacción favorable a la formación de puente dentinario y dentina reparativa con el TheraCal® LC, en menor grado con el Formocresol + TheraCal® LC y no hubo reacción con el Formocresol, la fibrosis estuvo presente en la mayoría de los casos como signo de reparación con el TheraCal® LC, Formocresol y Formocresol + TheraCal® LC.

En conclusión TheraCal® LC es el material que demostró un tratamiento más efectivo al utilizarlo en pulpotomías a comparación del Formocresol y la asociación de Formocresol + TheraCal® LC los cuales demostraron ser tratamiento menos efectivos.

**Palabras Claves:** Pulpotomía, Formocresol, TheraCal® LC, Complejo dentino – pulpar

## ABSTRACT

The present research had as main objective to evaluate the effectiveness of TheraCal® LC compared to Formocresol and the association of Formocresol + TheraCal® LC in pulpotomy teeth in *Canis familiaris* - Puno 2014. This study is experimental.

The simple consisted of 16 roots belonging to 8 pieces teeth deciduous birradiculares 2 *Canis familiaris* (4 teeth per animal parts), pulpotomy to the teeth was performed after removal of the cameral pulp, 4 pulp stumps were placed in the mesial roots of all 2nd premolars Formocresol, 4 pulp stumps of the distal root of all 2nd premolars Formocresol + TheraCal® LC and 8 pulp stumps of the roots of all 3rd premolars TheraCal® LC and allowed in observing the animal for approximately, 90 days after the set time proceeded to the extraction of teeth, which were preserved in formalin 10% then be processed by the laboratory and get histological sections.

Histological sections were classified by the material with which they were treated each root, then be observed and studied by optical microscope at 10X and 40X with the following results:

In most cases there was no inflammation or mild swelling both the TheraCal® LC, Formocresol and Formocresol + TheraCal® LC, there were favorable reaction to the formation of reparative dentin and dentin bridge with TheraCal® LC, to a lesser degree the Formocresol + TheraCal® LC and no reaction with Formocresol, fibrosis was present in most cases as a sign of repair with the TheraCal® LC, Formocresol and Formocresol + TheraCal® LC.

In conclusion TheraCal® LC is the material that proved more effective treatment when used in pulpotomies a comparison of Formocresol and the association of Formocresol + TheraCal® LC which proved less effective treatment.

Keywords: Pulpotomy, Formocresol, TheraCal® LC, Complex dentin-pulp

## INTRODUCCIÓN:

Las afecciones dentarias han sido desde siempre una preocupación para la humanidad, teniendo como consecuencia de estas la pérdida de piezas dentarias desde muy temprana edad, acarreando problemas graves en todas las edades, motivo por el cual el hombre busco dar solución a dichas afecciones siendo la más común la caries dentaria, esta afección es de tipo bacteriana, la cual afecta e invade los tejidos del diente comprometiendo incluso pulpa. La pulpa dentaria, parte vital del diente, gracias a su contenido celular tiene funciones de defensa y reparación las cuales reaccionan frente a agresiones físicas, químicas o biológicas limitando el daño con procesos de inflamación, lo cual nos permite realizar tratamientos conservadores amputando únicamente tejido lesionado mediante las pulpotomías. Se evaluara la efectividad de las sustancias TheraCal® LC en comparación al Formocresol y la asociación de Formocresol + TheraCal® LC en pulpotomías de piezas dentarias. (1)

La pulpotomía es un procedimiento quirúrgico, conservador para el tratamiento de pulpa vital comprometida que consiste en amputar la pulpa cameral con el fin de eliminar el tejido inflamado, dejando sobre los muñones pulpares sustancias que mantengan su vitalidad y si es posible estimulen la neo-formación dentinaria, lo que nos permite mantener la pieza en boca. En la actualidad el Formocresol es la sustancia más utilizada en este tratamiento. (1,2)

El Formocresol es un desinfectante, antiséptico y momificante pulpar (3), pero que a pesar de ofrecer buenos resultados en pulpotomías, su utilización se cuestiona por ciertos estudios que le han atribuido efectos adversos tales como daños a nivel apical y en el sucesor permanente, siendo estos algunos de los motivos que llevan a estudiar otros medicamentos que lo puedan reemplazar (4,5).El TheraCal® LC (Silicato de Calcio Modificado con resina), es un producto nuevo en el comercio que según sus indicaciones del fabricante es indicado para recubrimientos directos. (6)


Las referencias favorables de la efectividad del TheraCal® LC en recubrimientos pulpares directos, nos llevó a pensar que este producto también puede ser ideal su uso en las pulpotomías.

Este trabajo de investigación persigue evitar problemas futuros por pérdida de piezas dentarias, evitando la pérdida de estas gracias a la técnica de pulpotomía, según García

A. en su trabajo de investigación “Pulpotomías en dientes deciduos: Materiales y técnicas” en el 2011 menciona que la pérdida de piezas dentarias puede generar maloclusiones, además de problemas estéticos y funcionales. En la actualidad se puede mejorar este problema con nuevas ideas y propuestas que la tecnología actual permite desarrollar y comprobando su efectividad con el estudio histológico que nos propusimos realizar.(1,6)

Además que este trabajo de investigación puede ser consultado por profesionales y estudiantes que busquen obtener nuevos conocimientos o que quieran realizar estudios similares.

El propósito de este trabajo de investigación fue el de realizar un estudio histológico post tratamiento de pulpotomías utilizando técnicas a base de Formocresol y TheraCal® LC y ambas a la vez para así evaluar y comparar su efectividad con el fin de encontrar una mejor técnica de pulpotomía. (1,4,6)







## CAPÍTULO I:

### 1.1 PLANTEAMIENTO DEL PROBLEMA

El diagnóstico y tratamiento de piezas deciduas y permanentes con rizogénesis incompleta, con gran afección cariosa, aun representa un desafío para la odontopediatría. La pulpotomía es un procedimiento para el tratamiento de pulpa vital comprometida que consiste en amputar el tejido pulpar de la región coronaria con el fin de eliminar el tejido inflamado dejando la pulpa radicular con vitalidad, lo que nos permite mantener la pieza en boca. (1)

Unos de los objetivos de la Odontología actual es el mantenimiento de la vitalidad pulpar en piezas permanentes para el término de desarrollo del ápice.

Existen diferentes técnicas y agentes de terapia pulpar usados para realizar una pulpotomía tales como glutaraldehído, hidróxido de calcio, con cauterización, láser, sulfato ferroso, solución de colágeno y proteínas morfogénicas de osos, MTA así como el Formocresol que se considera uno de los más usados para la realización de pulpotomías. (1,7)

El ingreso al mercado del TheraCal® LC (silicato de calcio modificado con resina), que es un material de última generación y muy útil en recubrimientos directos e indirectos de la pulpa dentaria vital expuesta por procedimientos odontológicos según el Dr. Rolando Núñez quien desde Chicago en una conferencia por internet el día 24 de Octubre del 2012, dio a conocer y que por sus componentes y propiedades induce a la regeneración de complejo dentino-pulpar, y así viene convirtiéndose en una alternativa novedosa para todos los odontólogos.(8)

Según las Dra. Aylin García de la Facultad de Estomatología de la UPCH en su tesis con el título “Pulpotomías en dientes deciduos: Materiales y técnicas” en el año 2011, menciona que el Formocresol es un agente fijador, germicida potente y capaz de momificar la pulpa, provocando una desnaturalización de las proteínas de la pulpa radicular más próxima a la cámara pulpar, mencionando también que aunque el Formocresol no tenga atributos curativos, ha demostrado un éxito clínico moderado, siendo un medicamento muy utilizado. Pero que a pesar de ofrecer buenos resultados, su utilización se cuestiona por ciertos estudios que le han atribuido efectos adversos tales como daños a nivel apical y en el sucesor permanente, siendo estos algunos de los

motivos que llevan a estudiar otros medicamentos que lo puedan reemplazar en los procedimientos de pulpotomías. (1)

Entonces, ¿El TheraCal®LC (silicato de calcio modificado con resina) por sus componentes y propiedades que es indicado para recubrimientos directos en pulpa expuesta y que induce a la regeneración del complejo dentino-pulpar, podrá ser utilizado como agente para realizar una pulpotomía e inclusive obtener mejor respuesta tisular en comparación del ya utilizado Formocresol con el propósito de mejorar aún más la técnica de pulpotomía realizada a dientes deciduos y/o piezas con rizogénesis incompleta?



## 1.2 JUSTIFICACIÓN

Los argumentos por lo que se realiza esta investigación son:

### 1.2.1 Conveniencia:

El Formocresol es el producto más utilizado por los odontólogos para realizar la técnica de pulpotomía, y en la actualidad se busca encontrar un mejor material que éste para la realización de una mejor pulpotomía y que a través del estudio histológico que se realiza en esta investigación puede ser comprobado. (4,9)

El ingreso al mercado del producto TheraCal® LC que gracias a sus propiedades atribuidas, puede ser una alternativa al Formocresol en el tratamiento de piezas deciduas comprometidas en las que se va optar realizar una pulpotomía, ya que TheraCal® LC al ser una resina hidrófila compuesta por sulfato de calcio, que es utilizada en recubrimientos directos y que puede inducir a la formación de puente dentinario, con estas características puede ser que se tenga buenos resultados al ser utilizado en pulpotomías de piezas deciduas. (6,8)

### 1.2.2 Relevancia Social.

El principal beneficio de esta investigación es que dé al comprobarse la eficacia del TheraCal® LC en el tratamiento de pulpotomías el odontólogo puede contar con un recurso más para obtener mejores resultados cuando realiza una pulpotomía lo que repercutirá en la mejora en la calidad de vida del paciente. (6,9)

### 1.2.3 Implicancias Prácticas.

El TheraCal® LC es un producto de última generación que viene en una jeringa con una punta que permite la fácil y rápida colocación del material en el sitio deseado y su cualidad hidrófila y fotopolimerizable facilita la continuidad de la restauración en sesión única. (6,10)

### 1.3 ANTECEDENTES

#### 1.3.1 INTERNACIONALES

Orellana J. E, Gonzales J. S, Nava J. F, Nava N, Olivera N, Orellana M, Ponce M en el 2012, realizaron una investigación con título “CLORURO DE ALUMINIO UNA ALTERNATIVA EN PULPOTOMÍAS DE DIENTES TEMPORALES” en el cual tuvieron como objetivo demostrar que el cloruro de aluminio puede utilizarse como un medicamento de elección en pulpotomías de dientes, realizaron 46 pulpotomías y lo compararon con el Formocresol, se procedió a colocar en 23 dientes cloruro de aluminio al 25% y en 23 dientes Formocresol, se fue controlando en 7, 15, 30 y 90 días, se evaluó clínica y radiográficamente. Los resultados demostraron que no hubo diferenciación significativa. (11)

Panacho B, Salas M, Simancas Y, Lucena I, Torres A. en el 2009 realizaron una investigación con título. “COMPORTAMIENTO CLÍNICO Y RADIOGRÁFICO DEL FORMOCRESOL Y LA PASTA IODOFORMADA EN EL TRATAMIENTO DE PULPOTOMÍAS EN MOLARES PRIMARIOS” realizada en el Servicio de Odontopediatría del Instituto Autónomo Hospital Universitario de los Andes (IAHULA), Mérida - Venezuela, con el objetivo de evaluar clínica y radiográficamente pulpotomías realizadas con Formocresol y Pasta Iodoformada, se tomó como muestra no probabilística 21 niños y se dividió en dos grupo, al primer grupo se utilizó Formocresol y al segundo grupo pasta iodoformada. Se evaluó al mes, dos y tres meses y se obtuvo como resultados: 81.8% como éxito utilizando Formocresol y 90.9% de éxito utilizando la Pasta Iodoformada. (12)

Biondi A, Cortese S, Ortolani A, Benchuya A y Tedesco M. en el año 2008 realizaron una investigación con título. “PULPOTOMÍAS EN MOLARES PRIMARIOS. EVALUACIÓN CLÍNICO RADIOGRÁFICO DE FORMOCRESOL O TRIÓXIDO MINERAL AGREGADO”, realizada en la Facultad de Odontología de la Universidad de Buenos Aires, con el objetivo de evaluar el comportamiento clínico y radiográfico de un trióxido mineral agregado fabricado en su país comparado con Formocresol, como agente de pulpotomías en molares primarios. Fueron 30 molares primarios en pacientes sin compromiso sistémico con indicación de pulpotomía los cuales se utilizaron para el estudio, en 15 piezas se aplicó Formocresol y en 15 piezas trióxido mineral agregado, siendo evaluados clínica y radiográficamente en un rango de 180 a 300 días. Se tuvo como resultados que el éxito clínico para ambos grupos fue del 94% y el radiográfico de

87% para Formocresol y 94% para MTA. Se llegó a la conclusión que el trióxido mineral agregado y el Formocresol mostraron comportamiento clínico y radiográfico semejante, recomendando que su estudio amerita un aumento del número de casos y tiempo de observación. (13)

### 1.3.2 NACIONALES

Chia E, Castro R. en el 2011 realizaron una investigación con el título CAMBIOS HISTOLÓGICOS EN DIENTES PULPOTOMIZADOS TRATADOS CON FORMOCRESOL Y AGREGADO DE TRIÓXIDO MINERAL EN CANIS FAMILIARIS realizado en Lima, con este estudio tuvieron como objetivo evaluar las alteraciones histopatológicas que produce el Formocresol comparado con el Agregado Trióxido Mineral, se utilizaron para el estudio 48 premolares de 4 *Canis familiaris*, piezas en las cuales se realizó la técnica de pulpotomía y luego se trató 24 dientes con Formocresol y 24 dientes con Agregado de Trióxido Mineral, se tomó las muestras pasados 48 horas y 40 días y luego se observó histológicamente el nivel de inflamación y grado de regeneración dentinaria. Los resultados mostraron que el MTA produjo mejores resultados en cuanto a las alteraciones generadas a nivel de inflamación y regeneración dentinaria. (9)

Coa P. en el 2005 realizo una investigación con el título ESTUDIO IN VIVO DE LA RESPUESTA SINTOMATOLÓGICA E HISTOPATOLÓGICA DEL COMPLEJO DENTINO PULPAR EN RECUBRIMIENTO DIRECTO CON PLASMA RICO EN PLAQUETAS HOSPITAL MILITAR CENTRAL realizado en Lima, con el objetivo de demostrar la eficacia del plasma rico en plaquetas en recubrimientos directos de la pulpa, se utilizados para el estudio 12 piezas dentarias(Terceros Molares) de 12 pacientes en los cuales se prepararon 12 cavidades clase I con exposición pulpar, se colocó en 5 piezas dentarias plasma rico en plaquetas (Liquido), en 5 piezas dentarias plasma rico en plaquetas (Gel), en 2 piezas dentarias Hidróxido de calcio como grupo control. Después de un periodo de entre 47 a 76 días se extrajeron y se procedió al análisis histológico. Los resultados mostraron la presencia de inflamación leve en la pulpa y regeneración tisular en el complejo dentino-pulpar. (14)

Aroscutipa H. en el año 2007 realizo una investigación con el título EFECTO HISTOLÓGICO DE LA APLICACIÓN DE HIDROXIDO DE MAGNESIO SOBRE

EL COMPLEJO DENTINO PULPAR EN CANES realizado en Arequipa, teniendo como objetivo utilizar el hidróxido de magnesio para el tratamiento de la hipersensibilidad, se utilizaron 16 piezas de 2 canes, se realizaron en las 16 piezas dentarias cavidades Clase I próximos a la cámara pulpar y se les aplicó como recubrimiento indirecto el Hidróxido de Magnesio, observando su reacción histológica pasados 1, 7, 15 y 21 días. Los resultados mostraron que aplicando el Hidróxido de Magnesio como recubrimiento indirecto sobre el complejo dentino pulpar, produce una reacción tisular favorable, llegando a los 21 días de su aplicación se observó el 100% de formación de dentina de reparación y predentina con ausencia de células inflamatorias en un 100%. El autor refiere que es aplicable en humanos. (15)

### 1.3.3 LOCALES:

Aquise G en el 2008 realizó una investigación con el título RESPUESTA TISULAR DEL COMPLEJO DENTINO PULPAR EN PULPOTOMÍAS APLICANDO MTA EN COMPARACIÓN A LA PASTA MIXTA EN *CANIS FAMILIARIS* realizado en Puno, con el objetivo de determinar si el MTA por sus propiedades era una mejor alternativa que la pasta Mixta (Formocresol – ZOE) en pulpotomías realizadas en 20 piezas dentarias de *Canis familiaris*, 10 piezas designadas para colocación de MTA y 10 piezas designadas para colocación de la Pasta Mixta, observando histológicamente pasados 20, 30 y 45 días. Los resultados mostraron que la respuesta tisular de la pulpa radicular remanente postquirúrgica y la reparación dentinaria en las piezas en las que se aplicó MTA es óptima y en el caso de las piezas tratadas con la Pasta Mixta (Formocresol – ZOE) hubo presencia de inflamación leve a moderada y ausencia de formación dentinaria. (16)





## CAPÍTULO II

### 2.1 MARCO TEÓRICO

#### 2.1.1 DIENTES EN *CANIS FAMILIARIS*:

Los *Canis familiaris* (perros) son carnívoros mamíferos, se categorizan como difiodontes, lo que significa que desarrollan y erupcionan en dos grupos de dientes en sucesión: los deciduos (primarios, de leche, temporales) y los permanentes (secundarios). Los dientes individuales son de formas diferentes según la adaptación: (17)

1. Incisivos: Para rasgar con delicadeza, cortar y acicalar.
2. Canino: Para punzar y desgarrar.
3. Premolares: Para rasgar y cortar.
4. Molares: Para aplastar y moler.

Los dientes son formaciones duras, blancas o ligeramente amarillentas, implantadas en los alvéolos de los huesos. Son órganos de prensión y de masticación y pueden servir como medios de defensa o ataque. Los perros tienen dos series de dientes. Los dientes de la primera serie aparecen en las primeras edades de la vida y se denominan dientes temporales, deciduos o caducos, porque son reemplazados durante la época de crecimiento por los dientes permanentes. (17)

Formula Dentaria (Dientes permanentes)  $(I \frac{3}{3} - C \frac{1}{1} - P \frac{4}{4} - M \frac{2}{3}) = 42 \text{ Dientes}$

##### 2.1.1.1 Dientes Deciduos en *Canis familiaris*.

Piezas dentarias que anteceden a las piezas dentarias permanentes, llamadas también piezas de leche, estas son más pequeñas que las piezas permanentes, son de un número de 28 piezas. (17)

Formula dentaria (piezas Deciduas)  $(I \frac{3}{3} - C \frac{1}{1} - P \frac{3}{3}) = 28 \text{ Dientes}$

### 2.1.1.2 Cronología de erupción y recambio dentario.

CUADRO N° 1

PIEZA DENTARIA	TIEMPO DE ERUPCIÓN	RECAMBIO DENTARIO
Primer Incisivo	De 4 a 5 semanas	De 4 a 5 meses
Segundo Incisivo	De 4 a 5 semanas	De 4 a 5 meses
Tercer Incisivo	A las 4 semanas	De 4 a 5 meses
Canino	Al 2 mes	De 4 a 5 meses
Primer Premolar	De 2 a 3 meses	De 5 a 6 meses
Segundo Premolar	De 2 a 3 meses	De 5 a 6 meses
Tercer Premolar	De 2 a 3 meses	De 5 a 6 meses
Primer Molar	A los 4 meses	Es Permanente
Segundo Molar Superior	De 5 a 6 meses	Es Permanente
Segundo Molar Inferior	De 4,5 a 5 meses	Es Permanente
Tercer Molar	De 6 a 7 meses	Es Permanente

Fuente: Zaldivar J. Anatomía y Fisiología dental del perro. El Mundo del Perro. 2007; 1(1): 1. [en Internet]. ]. [Fecha de acceso 03 de noviembre del 2013]. En: [http://jesad2.wordpress.com/2007/02/17/anatomia-y-fisiologia-dental-del-perro/\(17\)](http://jesad2.wordpress.com/2007/02/17/anatomia-y-fisiologia-dental-del-perro/(17))

### 2.1.2 ODONTOLOGÍA VETERINARIA:

Es la ciencia, parte de la medicina veterinaria, que se encarga de la prevención, diagnóstico y tratamiento de enfermedades referentes a la cavidad bucal en los animales. (18)

El eje principal en odontología veterinaria es la prevención mediante el cuidado y limpieza de toda la cavidad bucal y en especial de las piezas dentales, además de los tratamientos de afecciones que pudieran ocurrirle a la boca de los animales.(18)

Una afección poco frecuente en estos animales es la caries. El *Streptococcus mutans* (bacteria Gram +) que es considerado el principal agente etiológico de la caries dental en humanos, no existe en el perro. Si a esto le añadimos una composición de la saliva distinta a la humana y una dieta menos cariogénica, debido a la menor cantidad de

azucares en su composición, es fácil entender que esta patología sea poco frecuente en el perro. Pero si el animal la presentara, se tiene que recurrir a las terapias endodóncicas para poder tratar las piezas dentarias comprometidas del animal. (19)

### 2.1.2.1 Terapias Endodóncicas

Las lesiones pulpares siempre, en algún momento en el curso de la enfermedad, presentan dolor muy agudo por lo que el paciente puede exhibir una gran cantidad de signos que van desde la disminución de la ingesta de alimentos y agua, salivación, lengüeteo, etc. hasta el aullido, aislamiento y depresión total del animal. Es importante que el propietario, entrenador, médico o cualquier persona que se interrelacione con el paciente, comprenda el dolor tan intenso que el animal siente, por lo cual es de suma relevancia llevar al espécimen con el especialista para realizar el tratamiento endodóncico adecuado o la extracción del diente afectado. (20)

Existen 7 tipos básicos de terapia endodóncica que se realizan en dentro de la odontología veterinaria:

- Recubrimiento pulpar directo e indirecto
- Pulpotomía parcial o total con recubrimiento pulpar
- Tratamiento de conductos radiculares (pulpectomía), conocida como endodoncia
- Apexificación o cierre de ápice radicular
- Apicectomía o eliminación quirúrgica de ápice
- Amputación radicular
- Hemisección radicular

Después del tratamiento endodóncico es importante rehabilitar el o los dientes afectados con operatoria dental (restauración de las piezas dentarias) o con rehabilitaciones protésicas (coronas de metal, coronas de porcelana, etc.) (20)

### **2.1.2.2 Pulpotomía en *Canis familiaris*.**

Es la eliminación de la pulpa de la corona dental. En esta técnica no se elimina la pulpa contenida en los conductos de la raíz dental. La pulpa se secciona y se elimina con cucharilla raspando las paredes libres de pulpa. Posteriormente se inhibe la hemorragia lavando profusamente con agua destilada o solución salina fisiológica. En la mayoría de los casos se tiene que usar Formocresol para inhibir la hemorragia y momificar la zona pulpar en contacto con el medicamento. En caso de haber utilizado Formocresol, la pulpa se lava profusamente para eliminar los excesos del medicamento. La cavidad se seca con algodón y luego se coloca ZOE (Óxido de Zinc – Eugenol). (20)

Se realiza en dientes en proceso de maduración, preferiblemente en pacientes jóvenes de hasta 18 meses de edad. Es preferible realizar el tratamiento en los primeros tres días de la exposición pulpar y se le considera un caso de emergencia por la necesidad de realizar el tratamiento lo antes posible. (20)

### **2.1.3 BIOLOGÍA PULPAR:**

#### **2.1.3.1 Pulpa dentaria:**

La pulpa dentaria está constituida de tejido conjuntivo laxo especializado. Lo que la hace única es su confinamiento entre las paredes rígidas de un tejido que ella misma forma relacionándose con el medio externo al diente a través de forámenes y foraminas apicales, así como de conductos laterales. Eso da a la pulpa un ambiente de baja tolerancia, pues el sustrato nutricional proviene de la vascularización que cruza los pequeños forámenes y foraminas. El tejido conjuntivo se distribuye en el organismo humano sirviendo de estroma (tejido de sostenimiento) para órganos y tejidos funcionales (parénquima). En la pulpa, ese tejido conjuntivo laxo es estroma y parénquima al mismo tiempo, pues se sostiene a si misma y a la dentina, así como tiene alta actividad funcional al producir dentina. De esta manera, la pulpa se encierra en la porción central del diente, teniendo una porción coronaria y una porción radicular. (15,21)

En diente monorradiculares, la pulpa coronaria y radicular están juntas mientras que en los dientes bi o polirradiculares la base de la cámara pulpar está más claramente

diferenciada. La pulpa coronaria se presenta más rica en células y matriz extracelular, mientras que la pulpa radicular posee más fibras y el has vásculo-nervioso más concentrado y con menos anastomosis. Según Avery, la pulpa actúa como un tubo de conducción para llevar la sangre hasta el área y, a partir de ella, hacia el conducto apical. (21)

La pulpa puede dividirse en cuatro zonas periféricas, altamente organizadas (también llamada zona odontogénica) y una zona central. En la zona central están las arteriolas y vénulas mayores, los troncos nerviosos, fibroblastos y la matriz extracelular, sirviendo de soporte para la pulpa. En la periferia están, de dentro para afuera, la capa parietal de nervios, la zona rica en células, la zona acelular y la zona odontoblástica. La zona odontogénica representa un área de alta actividad celular y de respuestas a los estímulos externos, por eso su organización desde el plexo parietal, que emite terminaciones que cruzan la zona acelular y se acomodan entre los odontoblastos. (15,21)

#### **2.1.3.2 Células de la Pulpa:**

Las principales células pulpares pueden dividirse en células de defensa, células ectomesenquimatosas, fibroblastos y odontoblastos.

##### **A) *Fibroblastos.***

Los fibroblastos son las células más numerosas de la pulpa, principalmente en la pulpa central. Son responsables de la formación de las fibras y de las proteínas estructurales de la matriz extracelular de la pulpa dentaria. Colágena tipo I y III, proteínas no colágenas, están entre los productos secretados por los fibroblastos. Dependiendo del estado funcional de la pulpa, principalmente con la edad, cambian su morfología y la cantidad de organelos citoplasmáticos, con retículo endoplasmático rugoso, complejo de Golgi y mitocondrias. Semejante a los fibroblastos de otros tejidos de naturaleza conjuntiva, los fibroblastos de la pulpa tienen capacidad de degradar colágena. Posees enzimas lisosomales que conducen las fibrillas de colágena y producen metaloproteinasas que tienen la capacidad para degradar las macromoléculas de la matriz, como la colágena y los proteoglucanos. (21)

### ***B) Odontoblastos.***

Los odontoblastos, células eminentemente pulpares, son aquellas responsables de la síntesis de la matriz orgánica de la dentina. Revisten el perímetro de la pulpa dentaria, desarrollando prolongaciones alrededor de las cuales se forma la dentina, con algunas prolongaciones laterales. Son columnares en la altura de los cuernos pulpares, disminuyendo de tamaño a medida que van acercándose a la región cervical, tornándose cúbica en la raíz y achatada en el ápice radicular. La modificación en la forma tiene relación con la actividad funcional de los odontoblastos, que son más activos en la porción coronaria que en la porción radicular. Unidos fuertemente por complejos de unión (zona ocluyente, uniones gap, uniones intermedias) y desmosomas, la organización de los odontoblastos recuerda un epitelio pseudoestratificado. La actividad de los odontoblastos es variable a lo largo de la vida del individuo. Son más activos en las etapas iniciales de formación de la dentina primaria y menos activos cuando termina la formación de la dentina primaria. Ante los estímulos durante la vida, estos odontoblastos mantienen la síntesis de la matriz de la dentina, la cual, a pesar de ser depositada lentamente, caracteriza la dentina secundaria. Estímulos no fisiológicos, tales como el desarrollo de lesión de caries, calentamiento de la dentina debido a la preparación cavitaria agresiva, uso de materiales tóxicos en cavidades profundas y otros, resultan en el aumento de la actividad de los odontoblastos, los cuales pasan a depositar dentina terciaria. Esta a su vez, se clasifica en de reacción y reparadora. En actividad, los odontoblastos exhiben retículo endoplasmático rugoso y complejo de Golgi muy desarrollado, muchas mitocondrias y vesículas de secreción. (15,21)

### ***C) Células ectomesenquimáticas o células madre de pulpa dental.***

Estas células son denominadas también mesenquimáticas indiferenciadas, pero es importante señalar que derivan del ectodermo de las crestas neurales. Constituyen la población de reserva pulpar por su capacidad de diferenciarse en nuevos odontoblastos productores de dentina o en fibroblastos productores de matriz pulpar, según el estímulo que actúe sobre ellas esta capacidad de diferenciación ha sido demostrada *in vivo e in vitro*. El factor de crecimiento endotelio-vascular (GGF) es un poderoso estimulante de la proliferación y diferenciación de las células de la pulpa. (22)

El número de células mesenquimáticas disminuye con la edad, lo cual trae aparejado una reducción en la capacidad de autodefensa de la pulpa. Generalmente, se ubican en la

región subodontoblástica o en la proximidad de los capilares sanguíneos, por lo que suelen denominarse células perivasculares o pericitos. Esta variedad celular está estrechamente vinculada a la microvascularización pulpar. (22)

Las células ectomesenquimáticas son difíciles de diferenciar de los fibroblastos en cortes histológicos coloreados con HE. A menudo, se describen como células de menor tamaño y de aspecto estrellado. Las células mesenquimáticas indiferenciadas del periápice son las que pueden dar lugar a distintas líneas celulares como: fibroblastos, osteoblastos, cementoblastos y ocasionalmente odontoblastos como respuesta biológica, ante determinadas situaciones clínicas.

#### **D) Macrófagos.**

La forma de los macrófagos cambia según se encuentren fijos (histiocitos) o libres en el tejido conectivo. Las células libres son redondeadas con pequeños repliegues citoplasmáticos en la superficie, mientras que los macrófagos fijos son de aspecto irregular por la presencia de verdaderas prolongaciones citoplasmáticas. La irregularidad en el zona celular está en relación con su función de fagocitosis (endocitosis). El citoplasma es difícil de visualizar con las técnicas de rutina, pero se pone de manifiesto mediante colorantes vitales (azul tirpán o tinta china) o marcadores citoplasmáticos de los lisosomas (citoquímica enzimática: fosfatasa ácida). Presentan un núcleo cuya morfología es característica, escotado y ligeramente excéntrico. Desde el punto de vista ultraestructural, el complejo de Golgi y el REL están bien desarrollados y, además, se evidencia RER, mitocondrias, abundantes vacuolas y lisosomas. (22)

Por su capacidad de fagocitosis y por participar en el mecanismo de defensa pertenecen al sistema fagocítico mononuclear y como todas las células de este sistema, tienen su origen en los monocitos. Los macrófagos tisulares recién llegados de la sangre son células con gran capacidad de diferenciación, pues deben pasar por distintos estados de activación, para alcanzar su capacidad funcional. En las primeras etapas se asemeja morfológica e histoquímicamente al monocito y reciben la denominación de “macrófago residente”. Al surgir un estímulo inflamatorio los macrófagos residentes proliferan y se expanden. (22)

### *E) Células dendríticas.*

Son células que resultan difíciles de discriminar de los macrófagos y que han sido descritas recientemente en la pulpa por Jon-Tell. Las células dendríticas de la pulpa denominadas <verdaderas> se caracterizan por expresar moléculas de clase II del complejo mayor de histocompatibilidad, por poseer una morfología ramificada con tres o más prolongaciones citoplásmicas y un diámetro longitudinal de 50  $\mu\text{m}$ . (22)

La función de las células dendríticas de la pulpa consiste en participar en el proceso de iniciación de la respuesta inmunológica primaria. Las células capturan los antígenos, los procesan y luego migran hacia los ganglios linfáticos regionales a través de los vasos linfáticos. Una vez allí las células maduran transformándose en potentes células presentadoras de antígenos que posteriormente exponen a las células linfoides tipo T. (22)

### *F) Otras células del tejido pulpar:*

Al examinar los componentes de la pulpa normal humana, se pueden identificar otros tipos celulares como: linfocitos, células plasmáticas, y en ocasiones, eosinófilos y mastocitos. La existencia de estas células es muy evidente en los procesos inflamatorios.

#### **2.1.3.3 Inervación:**

El tejido pulpar se caracteriza por tener una doble inervación, sensitiva y autónoma. La inervación está a cargo de fibras nerviosas tipo A (mielínicas) y C (amielínicas) que llegan a la pulpa junto con los vasos a través del foramen apical.

La inervación autónoma está constituida por fibras amielínicas tipo C simpáticas de 0,2 a 1  $\mu\text{m}$  de diámetro. Los axones amielínicos provienen del ganglio cervical superior y llegan a la pulpa apical para dirigirse a la túnica muscular de las arteriolas. Estas fibras son de conducción lenta (0,5 a 2 m/seg.) e intervienen en el control del calibre arteriolar (función vasomotora). La inervación sensitiva está constituida por fibras aferentes sensoriales del trigémino (V par craneal). (22)



#### **2.1.3.4 Vascularización:**

##### ***A) Circulación sanguínea***

Los vasos sanguíneos penetran en la pulpa acompañados de fibras nerviosas sensitivas y autónomas y salen de ella a través del conducto o foramen apical, debido al reducido tamaño de la pulpa, los vasos sanguíneos son de pequeño calibre. Los vasos penetrantes o arteriolas son los de mayor tamaño, tienen aproximadamente 150  $\mu\text{m}$  de diámetro. Realizan un recorrido casi rectilíneo hasta llegar a la región de la pulpa central y en su trayecto emiten pequeñas ramas colaterales. (22)

La pulpa frente a una lesión responde en forma bifásica, es decir hay una vasoconstricción inicial seguida de una vasodilatación y se aumenta la permeabilidad vascular. Esta permeabilidad está mediada por neuropéptidos (liberados por las fibras aferentes) lo que provoca un proceso inflamatorio con edema, calor, pérdida de la función y dolor. En la región coronaria los vasos se ramifican, disminuyen de calibre y forman el plexo capilar subodontoblástico. La sangre capilar que fluye hacia la región coronaria es casi el doble que en la región radicular. (22)

La circulación sanguínea de la pulpa es de tipo terminal, ya que entre los vasos aferentes y los eferentes, de menor calibre, existen comunicaciones alternativas como anastomosis arteriovenosas y venovenosas, que constituyen la llamada, por algunos autores, microvascularización pulpar y cuya función es la de regular el flujo sanguíneo. (22)

##### ***B) Circulación linfática***

La circulación linfática de la pulpa corresponde a un sistema de tipo primitivo, si se le compara la que poseen otras regiones del organismo.

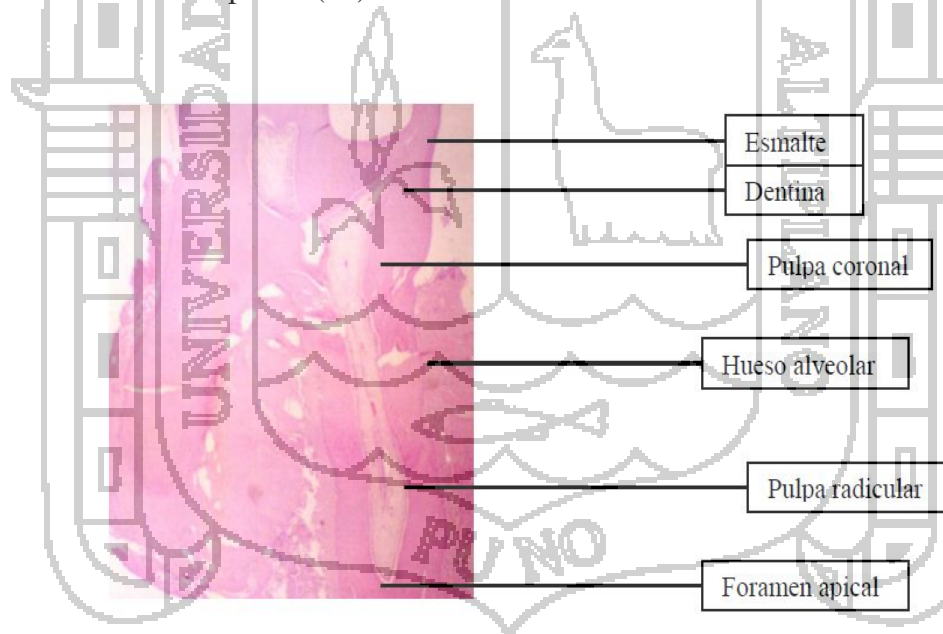
Los vasos linfáticos se originan en la pulpa coronaria por medio de extremos ciegos, de paredes muy delgadas, cerca de la zona oligocelular de Weil y de la zona odontoblástica. Estos vasos ciegos drenan la linfa en vasos recolectores de pequeño tamaño, los que en cortes histológicos pueden diferenciarse de las vénulas por la ausencia de glóbulos rojos y porque sus paredes, al igual que las membranas basales, son discontinuas. (22)

### 2.1.3.5 Histofisiología Pulpar.

La pulpa tiene como función esencial la formación de dentina. La elaboración de dentina está a cargo de los odontoblastos, y según el momento en que esta se produce surgen los distintos tipos de dentina: primaria, secundaria, terciaria o reparativa, consistiendo esta última en una barrera calcificada, y se produce en respuesta a distintos irritantes, como la caries. (23)

En algunos casos, la pulpa responde a los estímulos agresivos con una acumulación de fibras colágenas más que con la colaboración de dentina reparativa. Sin embargo, la fibrosis y formación de dentina reparativa, a menudo sucede simultáneamente, lo que indica que ambos procesos son el reflejo del potencial de reparación. (23)

La dentina reparativa presenta menos túbulos y estos tienden a ser más irregulares y con diámetros mayores. En algunos casos no se forman túbulos. El grado de irregularidad de la dentina reparativa probablemente este determinado por factores tales como el grado de inflamación presente, el grado de lesión celular y el estado de diferenciación de los odontoblastos de reemplazo. (23)



**Fig 1.** Histología Pulpar

Fuente: Alcaina A. Valoración Histológica de la Respuesta Pulpar Y Hepática Del Formocresol Y El Hueso Liofilizado En Dientes De Ratas. [Tesis Doctoral]. Murcia: Universidad de Murcia; 2002 (23)

#### **2.1.4 DENTINA.**

##### **2.1.4.1 Concepto:**

La dentina, llamada también sustancia ebúrnea o marfil, es el eje estructural del diente y constituye el tejido mineralizado que conforma el mayor volumen de la pieza dentaria. En la porción coronaria se halla recubierta a manera de casquete por el esmalte, mientras que en la región radicular está tapizada por el cemento. Interiormente, la dentina delimita una cavidad, denominada cámara pulpar, que contiene a la pulpa dental (único tejido blando del diente). (22)

En la estructura de la dentina podemos distinguir dos componentes básicos: la matriz mineralizada y los conductos o túbulos dentinarios que la atraviesan en todo su espesor y que alojan a los procesos odontoblásticos. Dichos procesos odontoblásticos son largas prolongaciones citoplasmáticas de las células especializadas llamadas odontoblastos, cuyos cuerpos se ubican en la región más periférica de la pulpa. Estas células producen la matriz colágena de la dentina y también participan en el proceso de calcificación de la misma, siendo por tanto, responsables de la formación y del mantenimiento de la dentina. (22)

Los cuerpos celulares de los odontoblastos están separados de la dentina mineralizada por una zona de matriz orgánica no mineralizada denominada pre- dentina. (22)

De lo expuesto se desprende que: la dentina y la pulpa 1) conforman una unidad estructural, dado que las prolongaciones de los odontoblastos están incluidas en la dentina; 2) conforman una unidad funcional, ya que la pulpa mantiene la vitalidad de la dentina, y la dentina protege a la pulpa y 3) comparten un origen embrionario común, pues ambas derivan del mesénquima que forma la papila del germen dentario. Por esas razones se considera a la dentina y a la pulpa en su conjunto como una sola estructura integrada, denominada complejo dentino - pulpar. (22)

##### **2.1.4.2 Clasificación histogenética de la dentina.**

En los dientes humanos se reconocen desde el punto de vista de su formación tres tipos de dentina: la dentina primaria, la dentina secundaria, que se forman fisiológicamente en todas las piezas dentarias y la dentina terciaria que se produce como respuesta ante una agresión o noxa.

**A) Dentina Primaria:**

La dentina primaria es la que se forma primero y representa la mayor parte de ésta, delimitando la cámara pulpar de los dientes ya formados. Desde el punto de vista funcional se considera dentina primaria la que se deposita desde que comienzan las primeras etapas de la dentinogénesis hasta que el diente entra en oclusión (se pone en contacto con su antagonista), comprende la dentina del manto y la circumpulpar. (22)

Cuando el volumen de la pulpa disminuye como consecuencia de la formación de la dentina primaria, los odontoblastos modifican su distribución y se organizan en varios estratos en la zona coronaria. (15)

**B) Dentina secundaria:**

Es la dentina producida después que se ha completado la formación de la raíz del diente. Clásicamente se la describía como sintetizada a partir del momento en que el diente entra en oclusión, pero se ha demostrado que también se halla presente en dientes que aún no han erupcionado o están retenidos. Esta dentina se deposita mucho más lentamente que la primaria, pero su producción continúa durante toda la vida del diente. Los anatomopatólogos la denominan dentina adventicia, regular o fisiológica. (22)

La distribución de los túbulos en la dentina secundaria es ligeramente menos regular que en la dentina primaria. El límite entre ambas se manifiesta por un cambio en la dirección de los túbulos dentinarios, que en los preparados por desgaste puede observarse como una línea oscura de demarcación.

**C) Dentina terciaria:**

Esta dentina es conocida por los anatomopatólogos como dentina reparativa, reaccional, irregular o patológica. Es la dentina que se forma más intensamente, deformando la cámara, pero sólo en los sitios donde existe una noxa o estímulo localizado. Es decir que esta dentina es producida por odontoblastos directamente implicados por el estímulo nocivo, de manera que sea posible aislar la pulpa de la zona afectada. (22)

Algunos autores hacen una distinción entre la dentina reaccional o reparativa, que es la dentina terciaria segregada ante un estímulo nocivo por los odontoblastos terminales postmitóticos (que se han diferenciado durante el desarrollo del diente) y la dentina reparativa, que es la dentina terciaria elaborada por una nueva generación de

odontoblastos originados a partir de células precursoras de la pulpa tras la muerte de éstos como consecuencia del estímulo nocivo. La estimulación de los odontoblastos para la diferenciación y secreción posterior de dentina terciaria tendría su origen en factores de crecimiento tales como el TGF- $\beta$  que serían solubilizados como consecuencia de la actividad de los ácidos de la placa bacteriana sobre la dentina. La osteopontina, la osteonectina y la sialoproteína dentinaria participan también en distintas fases de este proceso de dentinogénesis. (22)

La cantidad y calidad de la dentina terciaria que se produce se halla relacionada con la duración e intensidad del estímulo; cuanto más acentuados sean esos factores, más rápida e irregular será la aposición de dentina reparativa. Por ejemplo, frente a una caries de rápido progreso y grande extensión, la pulpa puede defenderse formando dentina terciaria con un patrón tubular irregular y donde con frecuencia pueden quedar odontoblastos incluidos (osteodentina). En estos casos se llega a depositar hasta 3,5  $\mu$ m diarios de dentina. Si por el contrario, la noxa es menos activa, la dentina se deposita más lentamente, siendo su patrón tubular más regular. (22)

## **2.1.5 PULPOTOMÍA.**

### **2.1.5.1 Definición:**

Hoy en día existe una gran importancia por conservar los dientes naturales, muchos dientes se pierden a muy temprana edad, esta pérdida conduce a maloclusiones o a problemas estéticos y funcionales que pueden ser de manera transitoria o permanente. (1,9,24) El objetivo fundamental de la terapia pulpar es conservar la integridad y la salud de los tejidos orales. La conservación de los dientes temporales afectados por caries profundas es motivo de gran preocupación en Odontopediatría. El gran tamaño de la cámara pulpar en dientes primarios los hace fácilmente susceptibles a la exposición por caries.(1) La pulpotomía es uno de los tratamientos más utilizados para mantener molares deciduos con compromiso de caries, pulpitis reversible asintomáticas, denomina también “pulpotomía vital”, “amputación vital de la pulpa” o “pulpotomía parcial”. (25) Su objetivo es preservar la pulpa radicular, evitar el dolor, la inflamación y, mantener el diente. Es un procedimiento que involucra la amputación de la porción coronal de la pulpa dental afectada o infectada y el tratamiento de los muñones

radiculares con un medicamento, con el fin de que la pieza pueda preservar su vitalidad y función. (1,2)

Hay tres enfoques principales de esta técnica:

- **Desvitalización:** en esta línea, la intención es destruir tejido vital. Dos técnicas de pulpotomía persiguen esta finalidad: Formocresol y Electrocauterio.
- **Preservación:** se pretende conservar al máximo la vitalidad pulpar sin inducir a la reparación dentinaria y está asociada a glutaraldehído y sulfato férrico.
- **Regeneración:** esta línea de trabajo persigue estimular la función pulpar para propiciar la formación de un puente de dentinario, es decir, tienen inducción reparativa. La utilización del hidróxido de calcio, ha sido considerada por Randy, como el “Inicio de la era de pulpotomía por cicatrización. (26)

La exposición pulpar casi siempre ocurre por caries, traumatismos o durante la preparación de cavidades; pero de modo invariable la exposición pulpar cariosa se acompaña por infección de la pulpa, de manera aguda o crónica y por lo tanto puede causar dolor al paciente; por tales motivos, no debe dejarse sin atención un diente primario con exposición pulpar, siendo la pulpotomía un método de tratamiento. Si un diente primario no se trata, o es tratado inadecuadamente una invasión bacteriana de la corona a la pulpa produce una respuesta inflamatoria, en esta etapa la inflamación se limita a la pulpa coronaria, pero si el tejido afectado se elimina y la entrada a los conductos regulares se cubre con un adecuado agente, el resto del tejido es capaz de recuperarse. (1)

#### 2.1.5.2 Reacción Pulpar.

Según Seltzer, cuando se expone mecánicamente la pulpa dental, ocurre una serie de fenómenos físicos en el tejido coronal. Después de la eliminación quirúrgica de la porción coronal en una pulpotomía, la fracción radicular se daña del mismo modo. Los fenómenos que intervienen son:

- **Calor:** la posibilidad de lesión térmica aumenta conforme aumenta la preparación de la cavidad se aproxima más a la pulpa.

- **Presión:** durante la exposición hay transmisión directa de presión a la pulpa por medio de la fresa o el instrumento de mano. La presión es dañina; el pronóstico es menos favorable conforme la presión es mayor.
- **Trituración del tejido pulpar:** la exposición o la eliminación de una parte de la pulpa inevitablemente ocasiona cierta contusión tisular en algunas células pulpares, mueren cuando son aplastadas. Los productos de las células lesionadas o muertas son agresores que producen una respuesta inflamatoria.
- **Hemorragia:** en forma invariable, la exposición causa un poco de hemorragia por los capilares de la capa odontoblástica y en ocasiones del tejido subyacente. La magnitud de esta depende del número de vasos abiertos y la extensión de la lesión. Las células sanguíneas extravasadas y acumuladas también causan cierta destrucción en los tejidos subyacentes por presión.
- **Intrusión de limaduras dentarias:** como consecuencia de la exposición hay introducción de desechos dentinarios (limadura), que resultan del desgaste de la dentina, hacia el tejido remanente. Además, la dentina descalcificada y algunos microorganismos pueden forzarse al interior del tejido pulpar.

Las reacciones de la pulpa subyacente varían según la cantidad, virulencia y patogenicidad de los microorganismos, así como de los efectos de los demás factores que alteran la restauración de los tejidos conjuntivos. (27)

### 2.1.5.3 Indicaciones para realizar una pulpotomía.

La pulpotomía está indicada en la exposición pulpar de los dientes temporales en caso de inflamación o la infección parezca limitarse solo a la pulpa coronal. Si la inflamación se ha extendido hacia el interior de los tejidos de los conductos radiculares afectándolos, debe considerarse que el diente ya no es candidato para realizarse una pulpotomía, en esos casos se debe considerar realizar una pulpectomía con una adecuada obturación de los conductos o una extracción, según el estado en que se encuentra la pieza dentaria.

Para realizar el procedimiento de la pulpotomía hay que tener en cuenta ciertas consideraciones como.

CUADRO N° 2

CLÍNICA	RADIOGRÁFICA
<ul style="list-style-type: none"> <li>• Exposición pulpar por caries o mecánica.</li> <li>• Inflamación limitada a la pulpa cameral.</li> <li>• El dolor provocado y no persistente.</li> <li>• Cuando el diente se pueda restaurar.</li> <li>• Que no exista evidencia de reabsorción interna.</li> <li>• Ausencia de fístula o algún absceso.</li> <li>• Que el sangrado en la amputación sea fácil de controlar.</li> </ul>	<ul style="list-style-type: none"> <li>• Ausencia de radiolucides periapical, Interradicular o de furca.</li> <li>• Ausencia de radiolucides en el sucesor permanente</li> <li>• Ausencia de reabsorción radiculares internas</li> <li>• Ausencia de ensanchamiento del ligamento periodontal.</li> <li>• Que la pieza dentaria tenga más de dos tercios de la longitud radicular.</li> </ul>

Fuente: García A. Pulpotomías en Dientes Deciduos: Materiales y Técnicas. 2011 [Tesis para optar el grado de Cirujano Dentista]. Lima: Universidad Peruana Cayetano Heredia; 2011. (1)

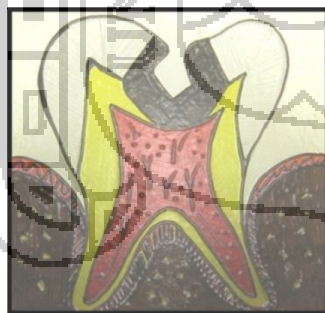

Fig. 2 Esquema de la avance de la caries.

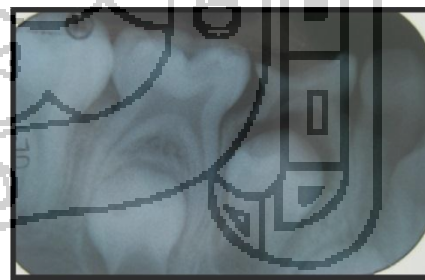

Fig. 3 Radiografía de la Pza 8.5

Fuente: García A. Pulpotomías en Dientes Deciduos: Materiales y Técnicas. 2011 [Tesis para optar el grado de Cirujano Dentista]. Lima: Universidad Peruana Cayetano Heredia; 2011. (1)



**2.1.5.4 Contraindicaciones.**

Hay piezas dentarias que presenta una destrucción más amplia o ya la inflamación no es solo en pulpa coronaria sino que ya ha llegado a otros tejidos es por ello que también debemos tener en cuenta las contraindicaciones para llevar a cabo una pulpotomía. (1)

**CUADRO N° 3**




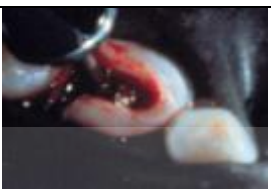

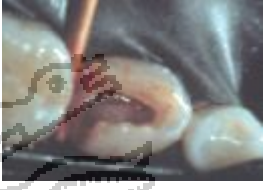






CLÍNICA	RADIOGRÁFICA
<ul style="list-style-type: none"> <li>• Cuando la pieza dentaria ya no se pueda restaurar.</li> <li>• Si existe algún signo de inflamación que se extienda más allá de la pieza dentaria.</li> <li>• Piezas dentarias que estén por exfoliar.</li> <li>• Presencia de abscesos y fistulas.</li> <li>• Calcificaciones pulpares.</li> <li>• Piezas con movilidad patológica.</li> <li>• Hemorragia pulpar incontrolable durante el procedimiento.</li> </ul>	<ul style="list-style-type: none"> <li>• Piezas con presencia de una reabsorción fisiológica de menos de la mitad de la raíz.</li> <li>• Con presencia de radiolucides en zona periapical y/o furcal.</li> <li>• Reabsorción radicular interna</li> </ul>

Fuente: García A. Pulpotomías en Dientes Deciduos: Materiales y Técnicas. 2011 [Tesis para optar el grado de Cirujano Dentista]. Lima; Universidad Peruana Cayetano Heredia; 2011. (1)

**2.1.5.5 Técnica:**

**CUADRO N° 4**

1. Aplicación de anestesia, aislamiento absoluto e identificación la pulpa expuesta.	
--	--

<p>2. Remover el techo de la cámara pulpar</p>		
<p>3. Remover la pulpa vital de la parte coronal</p>		
<p>4. Controlar la hemorragia.</p>		
<p>5. Colocar en los muñones pulpares expuestos el medicamento, ejemplo torundas de algodón con formocresol de 3 a 5 minutos.</p>		
<p>6. Revisión del estado de los tejidos pulpares.</p>		
<p>7. Obturación de la cámara pulpar.</p>		

Fuente: Guillén T. Avances de terapia pulpar en odontología pediátrica [Tesis para optar el grado de Cirujano Dentista]. Lima: Universidad Peruana Cayetano Heredia; 2008 (7)

## 2.1.6 FORMOCRESOL.

### 2.1.6.1 Definición.

En 1904 John P. Buckley desarrolló el Formocresol para su empleo en la terapéutica pulpar, y a partir de 1923 Charles A. Sweet lo utilizó para efectuar pulpotomías en dientes temporales, desde entonces su empleo se ha generalizado hasta el punto de ser en la actualidad la técnica más utilizada en todo el mundo, sin embargo, dados los posibles problemas de toxicidad del Formocresol, otras técnicas se han venido desarrollando en los últimos años como alternativas a las pulpotomías con Formocresol en dientes temporales (16,28). El Formocresol ha sido usado en la estomatología durante muchos años; a pesar de no tener atributos curativos de ningún tipo, la droga ha demostrado ser un éxito clínico moderado y ha alcanzado gran popularidad. (4)

El Formocresol es un medicamento bactericida inespecífico muy efectivo contra microorganismos aeróbicos y anaeróbicos de los conductos radiculares. Hay la impresión clínica que cuando se deja por un período corto de tiempo, tal como una semana, el Formocresol permite que los tejidos sean más fácilmente anestesiados, en la cita subsiguiente.

En estudios posteriores se demostró su toxicidad y se le atribuye efectos citotóxicos sobre la pulpa alrededor de los cuales han versado numerosos estudios clínicos y experimentales, que han convertido a la droga en un medicamento polémico. (16)

El principal objetivo de las pulpotomías con Formocresol en dientes temporales ha sido su mantenimiento asintomático hasta su normal exfoliación, evitando así las pulpectomías totales que siempre son más complicadas debido a la morfología característica de los dientes temporales y la cooperación siempre comprometida de los pacientes infantiles. (16)

Un estudio demostró que las piezas permanentes sucesoras a las piezas temporales tratadas con Formocresol mostraron defectos en el esmalte y alteración en la posición, estudio que habría que tener muy en cuenta cuando se quiere utilizar el Formocresol en pulpotomías.(5)

### 2.1.6.2 Composición del Formocresol:

El Formocresol está compuesto por: (3,29)

- 19% de Formaldehído, que actúa como momificante fijador y germicida, precipita proteínas, fija la pulpa subyacente, provoca trombosis e isquemia.
- 35% de Tricresol que actúa como antiséptico.
- 15% de Glicerina que actúa como emulsificante para evitar la polimerización del formaldehído o también actúa como vehículo, atenuando el poder irritante del formaldehído.
- 30% de Agua.

### 2.1.6.3 Mecanismo de acción del Formocresol:

El resultado constante del tratamiento con Formocresol, es la sustitución del tejido pulpar vital por un tejido de tipo más o menos granulomatoso que se organiza y evoluciona hacia la fibrosis. Esto ha sido interpretado como una reacción pulpar y se acompaña de la presencia de un tejido calcificado que se deposita en las paredes del conducto. (30)

- Fijación con fibrosis progresiva
- Histológicamente se encuentra tres zonas distintas: a) Zona acidofílica de fijación. B) Zona pálida con disminución de células y fibras (atrófica). C) Zona de células inflamatorias que va hasta el ápice.
- Bactericida.
- No se forma puente dentario, pero se pueden evidenciar cambios de calcificación. (16)

Su justificación terapéutica se basa en su alto poder germicida de amplio espectro y desodorante, cuyos componentes son capaces de combinarse con los productos de putrefacción pulpar y formar combinaciones libres de infección e inodoras. Es un medicamento que suprime el metabolismo celular. Además gran poder antibacterial, el Formocresol es un medicamento bactericida inespecífico muy efectivo contra microorganismos aerobios y anaerobios. (16)

#### 2.1.6.4 Tiempo de aplicación del Formocresol.

García-Godoy y cols. en 1982 realizaron un estudio para comparar la respuesta pulpar cuando el Formocresol se aplicaba uno, tres y cinco minutos seguido de la aplicación de una base de óxido de zinc eugenol. Utilizaron 3 perros para un total de 49 dientes asignados a tres grupos experimentales y dos grupos control. Aislaron los dientes con rollos de algodón, abrieron la cámara y eliminaron la pulpa con cucharetas de dentina, irrigaron con solución fisiológica y contuvieron la hemorragia con torundas de algodón secas. Después de formarse el coágulo sanguíneo, aplicaron una torunda de algodón humedecida con una preparación comercial de Formocresol durante 1, 3 y 5 minutos, seguido de una base de óxido de zinc eugenol reforzada. (30)

Utilizaron 13 dientes en cada grupo experimental. Los grupos control eran de 5 dientes cada uno; el primero recibió solo una base de óxido de zinc eugenol reforzada y el segundo no fue tratado y se usó para el control histológico. 30 días después los dientes fueron extraídos y analizados. En el grupo control no tratado las características morfológicas eran de una pulpa intacta. En el grupo control de óxido de zinc eugenol, 4 de los 5 dientes presentaron inflamación crónica en el sitio de la amputación y 1 necrosis pulpar en todo el canal radicular. (30)

En el grupo experimental de 1 minuto de aplicación observaron en el tercio coronal una ligera respuesta inflamatoria y en los tercios apical y medio no hubo inflamación. En el grupo experimental de 3 minutos de aplicación observaron inmediatamente debajo del sitio de la amputación una inflamación de ligera a moderada, en el tercio medio no observaron células inflamatorias, pero si vasos sanguíneos dilatados y el tercio apical estaba normal. En el grupo experimental de 5 minutos de aplicación observaron en el tercio coronal a nivel del sitio de la amputación una inflamación moderada y ninguna en apical. Concluyeron que la aplicación del Formocresol durante 1 minuto produce una respuesta inflamatoria menor del tejido pulpar, ya que no produce inflamación en los tercios apical y medio, en comparación con la aplicación de 3 y 5 minutos. (30)

El tiempo de exposición del tejido pulpar al Formocresol es crítico, y determina la respuesta de la pulpa al medicamento. Los efectos del Formocresol en la pulpa, están controlados por la cantidad de Formocresol que se difunde en el tejido; esta puede ser limitada por el tiempo de aplicación, la concentración usada, los métodos de aplicación y una combinación de estos factores. (30). Se recomienda la realización de la

pulpotomía en una sola consulta, con la aplicación del Formocresol por 5 o máximo 10 minutos, y no en dos citas, ya que se admite la posibilidad de fijación de los tejidos hasta las proximidades del tercio apical.

#### **2.1.6.5 Diferentes estudios comparativos realizados con Formocresol en pulpotomías.**

Se han desarrollado estudios que comparan los efectos que producen estos nuevos materiales con los que produce el Formocresol. Autores como Fei y cols. (1991), compararon el éxito clínico y radiográfico del sulfato férrico y del Formocresol, no encontrando diferencias significativas entre ambos materiales durante las primeras evaluaciones, a diferencia de la última evaluación donde el sulfato férrico resultó ser más exitoso. (14)

Igualmente Rivera y cols. (2003), realizaron un estudio comparativo del Formocresol con la electrocirugía; aunque no se encontraron diferencias significativas, los signos clínicos de fracaso de los casos tratados con electrocirugía se presentaron desde el primer mes de evaluación, mientras que los tratados con Formocresol no presentaron signos clínicos en ningún momento y los signos radiográficos solo fueron detectados después de los seis meses. (14)

Del mismo modo, Neamatollahi y cols. (2006), compararon el éxito del Formocresol, el sulfato férrico y el agregado trióxido mineral, encontrándose que clínicamente no hubo diferencia significativa entre el Formocresol y el sulfato férrico, pero si entre estos y el agregado trióxido mineral, el cual resultó ser el menos exitoso. Radiográficamente sólo se presentó diferencia entre el Formocresol y el agregado trióxido mineral, resultando este menos exitoso en comparación con el Formocresol. (14)

En otra investigación se comparó la efectividad del láser, del hidróxido de calcio y del sulfato férrico con el Formocresol. Según los resultados obtenidos, solo el hidróxido de calcio resultó ser menos efectivo con respecto al Formocresol.(14)

Otros autores como Naik y cols. (2007) han estudiado los efectos del Formocresol y del agregado trióxido mineral. Durante los meses de seguimiento no se presentó ningún

hallazgo clínico o radiográfico de patología, por lo que todos los tratamientos resultaron exitosos. El único hallazgo significativo fue el cambio de coloración de la corona en el 60% de los dientes tratados con el agregado trióxido mineral. (14)

A parte de estos materiales, existen otros de los que no se tienen suficientes investigaciones que reseñen su efectividad, tal es el caso de la Pasta Iodoformada, de la cual existen diferentes estudios sobre su uso como material de obturación en tratamientos de pulpectomías y muy pocos sobre su aplicación en pulpotomías, además de que ninguno de estos estudios compara los efectos que produce este material con los que produce el Formocresol. (14)

En otro estudio realizado por Zaror C, Vergara C, Díaz J, Aracena D. utiliza el sulfato ferroso y el MTA en pulpotomías demostrando tasas de éxito similares al Formocresol, lo que sugiere que estos materiales serían una buena alternativa. En 11 pacientes se realizaron 13 pulpotomías, de las cuales 7 fueron con MTA y 6 con SF al 20%, en pacientes entre 4 y 6 años de edad. El éxito clínico fue de un 100% para ambos medicamentos y el radiográfico fue de 85,71% para el MTA y de 83,33% para el SF. Sólo se reportó 1 caso en cada grupo con rizólisis patológica. (31)

## **2.1.7 THERACAL® LC (SILICATO DE CALCIO MODIFICADO CON RESINA).**

### **2.1.7.1 Definición:**

Es un silicato de calcio modificado con resina, fotocurable, el cual se desempeña como barrera y protector del complejo dentino-pulpar. Esta indicado como recubrimiento pulpar directo e indirecto y como una base o liner protector debajo de los materiales restauradores, incluyendo resinas, amalgamas y cementsos. Su formación consta de partículas de vidrio de silicato tri-calcico dentro de un monómero hidrófilo que estimula la formación de hidroxiapatita y de un puente de dentina secundario a través de la liberación de calcio y un pH alcalino. (10)

### **2.1.7.2 Componentes del TheraCal® LC.**

- *Silicato de calcio.*

Los cementos de silicato de calcio utilizados hasta ahora, están basados en los materiales del cemento Portland (75% Silicato tricálcico:  $3\text{CaO}\cdot\text{SiO}_2$  Aluminato tricálcico:  $3\text{CaO}\cdot\text{Al}_2\text{O}_3$  Silicato dicálcico:  $2\text{CaO}\cdot\text{SiO}_2$  Aluminato férrico tetracálcico:  $4\text{CaO}\cdot\text{Al}_2\text{O}_3\cdot\text{Fe}_2\text{O}_3$ , 20% Óxido de Bismuto:  $\text{Bi}_2\text{O}_3$ , 4.4 % Sulfato de calcio dihidratado:  $\text{CaSO}_4\cdot 2\text{H}_2\text{O}$ ), y contienen bajas concentraciones de impurezas metálicas, provenientes de los minerales naturales utilizados como materia prima. (32,33)

Actualmente, los materiales basados en silicato de calcio son reconocidos por su biocompatibilidad y por ser inductores de tejidos mineralizados, pero carecen de propiedades mecánicas y son difíciles de manipular. (34)

- *Matriz de Resina Compuesta.*

**2.1.7.3 Propiedades:** (10)

- Reúne los beneficios de estimulación de formación de apatita de los hidróxidos de calcio, con la capacidad de sellado de los Ionomeros de Vidrio modificado.
- Liberación prolongada de calcio que estimula la formación de hidroxiapatita y regenera a la dentina.
- pH Alcalino permanente que sana y protege la pulpa y la dentina.
- Aplicación fácil y rápida y sin complicaciones directamente desde la jeringa.
- Sella y se adhiere fuerte y mecánicamente sin moverse ni desintegrarse.
- Altamente radiopaco y desensibilizante.

**2.1.7.4 Indicaciones:**

**A) Recubrimientos Pulpares Directos.**

El recubrimiento pulpar directo es el último recurso terapéutico para evitar el tratamiento endodóncico radical, el cual está indicado para solucionar problemas de la pulpa dental.



El recubrimiento pulpar directo es una técnica utilizada para la protección o recubrimiento de una herida o exposición pulpar mediante pastas o sustancias especiales, con la finalidad de cicatrizar la lesión y preservar la vitalidad pulpar. (14)

TheraCal® LC está indicado para utilizarse como un agente de recubrimiento pulpar directo. Puede colocarse directamente sobre las exposiciones pulpares una vez que se ha conseguido la hemostasia. Está indicado para todo tipo de exposición pulpar, incluidas:

(6)

- Exposiciones cariadas
- Exposiciones mecánicas
- Exposiciones debidas a traumatismo

#### ***B) Recubrimientos Pulpares Indirectos***

Está indicado como un agente de recubrimiento pulpar indirecto en preparaciones profundas, como forro protector en preparaciones extensas, y como base o sellador para uso: (6)

- Debajo de restauraciones de amalgama
- Debajo de restauraciones de compuestos de clase I y clase II
- Debajo de materiales de base
- Debajo de cementos
- Como una alternativa al hidróxido de calcio
- Como una alternativa al ionómero de vidrio/RMGI
- Como una alternativa al barniz sellador de cavidades
- Como una alternativa al fosfato de zinc
- Como una alternativa a IRM/ZOE (material restaurador intermedio)

#### **2.1.7.5 Advertencias:**

- **TheraCal® LC** contiene monómeros de metacrilato polimerizables. Evite el contacto prolongado o repetido con la piel, tejidos blandos orales y ojos, ya que podría producir irritación y posible daño en la córnea. En personas sensibles,

podría producirse sarpullido cutáneo, irritación de la mucosa oral u otras reacciones alérgicas (dermatitis alérgica de contacto). No debe tomarse internamente.

- No se recomienda el uso de **TheraCal® LC** con pacientes que tengan un historial de reacción alérgica grave a las resinas de metacrilato. (6)

#### 2.1.7.6 Precauciones:

- Contaminación cruzada: El producto puede contener componentes que están diseñados para un único uso. Deseche los accesorios y componentes de dosis única contaminados. No lave, desinfecte ni reutilice este producto.
- La naturaleza esencialmente básica de la composición de **TheraCal® LC** requiere que se utilice únicamente en situaciones donde pueda protegerse adecuadamente del entorno intraoral. No lo aplique sobre el esmalte ni en los márgenes cavitarios, ni lo deje expuesto al entorno oral.
- El éxito de los procedimientos de recubrimiento pulpar puede verse afectado por la contaminación de la preparación. Se recomienda el uso de un dique de goma o un aislamiento adecuado. (6)
- Es necesario controlar la hemorragia pulpar antes de la aplicación de **TheraCal® LC**. Si la hemorragia no puede controlarse, se deberá contemplar la posibilidad de iniciar una endodoncia sobre los recubrimientos pulpares directos.
- Si se desea un grosor de más de 1 mm de material, **TheraCal® LC** deberá aplicarse y curarse en incrementos.
- **TheraCal® LC** es un material fotopolimerizable. Proceda inmediatamente una vez que se haya dispensado el material.
- Compruebe las etiquetas de los componentes individuales para ver las fechas de caducidad de cada uno. (6)

**2.1.7.7 Diferencias entre el TheraCal® LC y otros productos.****CUADRO N° 5**

PRODUCTOS ALTERNATIVOS	
Biodentine	<ul style="list-style-type: none"> <li>- Extremadamente costoso</li> <li>- Perdida de material</li> <li>- Se necesita triturar/ Procedimiento de varias citas</li> </ul>
Dycal	<ul style="list-style-type: none"> <li>- Engorroso</li> <li>- No es radiopaco</li> <li>- Perdida de material</li> </ul>
ProRoot MTA	<ul style="list-style-type: none"> <li>- Se necesita mezclar</li> <li>- Procedimiento de varias citas</li> <li>- Perdida de material</li> <li>- Extremadamente costoso.</li> </ul>
R.M.G.I.	- No induce al saneamiento ni promueve la formación de apatita.

Fuente: Nuñez R. TheraCal® LC, silicato de calcio modificado con resina. 2012; 1: 1 [on line] [Fecha de acceso 5 de noviembre del 2012]. En: <http://www.youtube.com/watch?v=OApvNiEFz2w> (8)

**2.1.8 INFLAMACIÓN CRÓNICA**

La inflamación crónica puede considerarse una inflamación de duración prolongada (semanas, meses o años) en que la inflamación activa, lesión hística y resolución ocurren simultáneamente. A diferencia de la inflamación aguda, que se distingue por

cambios vasculares, edema y sobre todo, infiltración por neutrófilos, la inflamación crónica muestra las características siguientes: (35)

- Infiltración por células mononucleares (inflamatorias crónicas), tales como macrófagos, linfocitos y células plasmáticas.
- Destrucción hística, provocada en gran medida por las células inflamatorias.
- Reparación, que implica la proliferación de nuevos vasos (angiogénesis) y fibrosis.

Siendo la infiltración mononuclear la característica más relevante en el reconocimiento de la presencia o resolución de la inflamación. (35)

La inflamación crónica puede formar parte de la evolución de una inflamación aguda. Esta transición sucede cuando la respuesta aguda no puede resolverse, ya sea por la persistencia del agente nocivo o por una interferencia en el proceso normal de curación. En otros casos, algunas formas de lesión (por ejemplo infecciones víricas) generan una respuesta inflamatoria crónica prácticamente desde el principio. La fibrosis, en concreto, es la proliferación de fibroblastos y acumulación de un exceso de matriz extracelular, también es una característica habitual de muchas enfermedades inflamatorias crónicas. (35)

La inflamación crónica aparece en las siguientes circunstancias:

- Infecciones víricas
- Infecciones microbianas persistentes
- **Exposición prolongada a agentes potencialmente tóxicos**
- Enfermedades autoinmunitarias
- 

### **2.1.9 REPARACIÓN DE LOS TEJIDOS: REGENERACIÓN CELULAR Y FIBROSIS**

Incluso mientras se está produciendo la lesión de células y tejidos, comienzan a actuar procesos que limitan el daño y preparan a las células sobrevivientes para duplicarse. Los estímulos que causan la muerte de algunas células pueden desencadenar la activación de las vías de duplicación de otras; las células inflamatorias reclutadas no solo eliminan los restos necróticos, sino que también elaboran mediadores que estimulan la síntesis de

matriz extracelular (MEC) nueva. Así pues la reparación empieza en fases muy tempranas de la inflamación y en ella participan dos procesos. (35)

- Regeneración del tejido lesionado por células parenquimatosas de la misma estirpe.
- Sustitución por tejido conjuntivo (fibrosis), con formación de una cicatriz.

#### **2.1.9.1 Fibrosis**

Una agresión grave o persistente a un tejido con lesión de las células parenquimatosas y de su armazón de estroma supone una situación en la que no es posible lograr la reparación tan solo con la regeneración parenquimal. En estas circunstancias, la reparación de las células parenquimatosas no regeneradas se produce mediante su sustitución por tejido conjuntivo. Este proceso consta de cuatro componentes generales:

(35)

- Formación de vasos sanguíneos nuevos.
- Migración y proliferación de fibroblastos.
- Depósitos de MEC.
- Maduración y organización del tejido fibroso (remodelado).

#### **2.1.10 NECROSIS:**

La necrosis consiste en una sucesión de cambios morfológicos que siguen a la muerte celular en un tejido vivo. En general, el termino necrosis se usa para describir las secuencias macro y microscópicas de la muerte asociada a una lesión exógena irreversible. (35)

El aspecto morfológico de la necrosis es resultado de dos procesos esencialmente simultáneos:

- 1) Digestión enzimática de la célula. (Autólisis o Heterólisis)
- 2) Desnaturalización de las proteínas.

#### **2.1.11 REGENERACIÓN DEL TEJIDO DENTARIO**

En esta línea se persigue la estimulación de la función pulpar para poder obtener la formación de puente dentinario. (1)

La formación de puente de dentina o tejido mineralizado es considerada una curación favorable asociada al procedimiento de pulpotomía y ocurre por el uso de materiales compatibles sobre la pulpa. (30)

Materiales que contienen calcio en sus componentes utilizados en la pulpotomía dan resultados favorables a esta condición. (1)

Los iones de calcio liberados por estos materiales reaccionan con el dióxido de carbono en los tejidos productores de granulaciones de calcio. Este proceso conduce a una acumulación de fibronectina, que permite la adhesión celular y la diferenciación de las células mesenquimatozas, resultando en un puente de tejido dentinario. Además la migración y proliferación de células que destruirán y eliminarán el agente agresor, estimula la migración y proliferación de células mesenquimatosas para su diferenciación. (1,37)

La formación de puente dentinario está asociada a la nueva formación de la capa de odontoblastos. Una vez diferenciados las células mesenquimatosas (odontoblastoides), se generará nuevo tejido dentinario (dentina reparativa), teniendo en consideración que la nueva estructura de la dentina será desorganizada. (22,23)

La formación de puente dentinario comenzará con la formación de capa de odontoblastos, que seguirá con la formación de dentina reparativa. La cantidad y calidad de la dentina reparativa que se produce se halla relacionada con la duración e intensidad del estímulo; cuanto más acentuados sean esos factores, más rápida e irregular será la aposición de dentina reparativa. (23)

## 2.2 HIPÓTESIS

- El TheraCal® LC es más efectivo que el Formocresol en pulpotomías de piezas dentarias en *Canis familiaris*, Puno 2014

## 2.3 OBJETIVOS DE ESTUDIO

**2.3.1 General:** Evaluar la efectividad del TheraCal® LC en comparación al Formocresol y la asociación de Formocresol + TheraCal® LC en pulpotomías de piezas dentarias en *Canis familiaris* Puno 2014

**2.3.2 Específicos:**

- a) Comparar histológicamente la efectividad del TheraCal® LC y Formocresol en pulpotomías de piezas dentarias en *Canis familiaris* a los 90 días.
- b) Comparar histológicamente la efectividad de la asociación de Formocresol + TheraCal® LC y Formocresol en pulpotomías de piezas dentarias en *Canis familiaris* a los 90 días.
- c) Determinar la efectividad de los materiales comparando los resultados histológicos de las pulpotomías realizadas en piezas dentarias en *Canis familiaris* a los 90 días.





## CAPÍTULO III: METODOLOGÍA

### 3.1 TIPO DE ESTUDIO

La investigación fue experimental por el manejo de variables dependientes e independientes, prospectivo y aplicativo.

### 3.2 POBLACIÓN Y MUESTRA DE INVESTIGACIÓN

#### 3.2.1 POBLACIÓN

Todos los *Canis familiaris* de la ciudad de Puno

#### 3.2.2 MUESTRA

La muestra está constituida por 16 raíces pertenecientes a 8 piezas dentarias birradiculares deciduos de 2 *Canis familiaris* (4 piezas dentarias por animal) y se evaluara por periodo de tiempo de 90 días.

#### 3.2.3 TIPO DE MUESTREO

El tipo de muestreo es no probabilístico por conveniencia

### 3.3 CRITERIOS DE SELECCIÓN

#### 3.3.1 CRITERIOS DE INCLUSIÓN

- *Canis familiaris* que sean hermanos
- *Canis familiaris* de la misma raza (mestiza).
- *Canis familiaris* clínicamente sanos.
- *Canis familiaris* que presenten los 12 premolares deciduos erupcionados. (edad aproximadamente 3 meses)
- *Canis familiaris* con dentición decidua que al examen radiográfico presenten el ápice formado.

### 3.3.2 CRITERIOS DE EXCLUSIÓN

- *Canis familiaris* que no pertenezcan a una misma familia.
- *Canis familiaris* que no presenten piezas deciduas. (aproximadamente mayor a 7 meses)
- *Canis familiaris* que presenten piezas que al examen radiográfico no presenten el ápice formado.
- *Canis familiaris* que al examen radiográfico presenten piezas dentarias con menos de 1/3 de raíz en proceso de exfoliación.

### 3.4 VARIABLES

#### 3.4.1 DEPENDIENTE

- Efectividad del tratamiento de Pulpotomía

#### 3.4.2 INDEPENDIENTE

- Tratamiento con TheraCal® LC
- Tratamiento con Formocresol
- Tratamiento con Formocresol + TheraCal® LC

3.5 OPERACIONALIZACIÓN DE VARIABLES

	VARIABLE	DIMENSIÓN	INDICADOR	SUB INDICADOR	ESCALA	CATEGORÍA
DEPENDIENTE	Efectividad del tratamiento o de Pulpotomía	Terapia Pulpal de piezas con exposición pulpar	Cortes histológicos de la piezas tratadas	Criterio de Horsted y col., modificado por Fuks y col, ampliado para este estudio.	- Ordinaria	Inflamación 0 – Ausencia de inflamación 1 – Inflamación leve 2 – Inflamación moderada 3 – Inflamación severa
				Criterio de Horsted y col., modificado por Fuks y col, ampliado para este estudio.	- Nominal	Necrosis 0 – Ausencia de necrosis 1 – Necrosis total
						Puente dentinario y Dentina reparativa 0 – Formación completa de puente dentinario y dentina reparativa 1 – Formación irregular de puente dentinario y dentina reparativa 2 – Indicios de formación de puente dentinario y dentina reparativa 3 – Ausencia de formación de puente dentinario y dentina reparativa
				Criterio de Horsted y col., modificado por Fuks y col, ampliado para este estudio.	- Nominal	Presencia y regularidad de capa odontoblastica 0- Capa regular de odontoblastos 1 – Capa irregular de odontoblastos 2 – Ausencia de capa de odontoblastos
				Criterio de Horsted y col., modificado por Fuks y col, ampliado para este estudio.	-Nominal	Fibrosis 0 – Presencia de fibrosis 1 – Ausencia de fibrosis

INDEPENDIENTE	Tratamiento con TheraCal® LC	Material de Odontología: Silicato de Calcio Modificado con Resina	Aplicación del material y fotopolimerización		-Nominal	Cada grosor de 1 mm de material se debe fotopolimerizar.
INDEPENDIENTE	Tratamiento con Formocresol	Material de Odontología: Desinfectante, Antiséptico y Momificante pulpar.	Aplicación del material		-Nominal	Un algodón impregnado con Formocresol, colocado por 4 min. sobre la superficie
INDEPENDIENTE	Tratamiento con Formocresol + TheraCal® LC	Materiales de Odontología: Desinfectante, Antiséptico y Momificante pulpar + Silicato de Calcio Modificado con Resina	Aplicación de los materiales		-Nominal	Un algodón impregnado con Formocresol, colocado por 4 min. sobre la superficie y luego aplicar TheraCal® LC por incrementos; cada grosor de 1mm se debe fotopolimerizar.

- **COVARIABLE:** Tiempo de 90 días

## 3.6 TÉCNICA Y PROCEDIMIENTOS

### 3.6.1 TÉCNICA: Observación

**3.6.2 PROCEDIMIENTOS:** Pulpotomías en piezas dentarias deciduas en *Canis familiaris*.

#### 3.6.2.1 Procedimientos Propiamente Dichos.

##### A) Selección de Casos

- Se tuvo asesoría de un médico veterinario
- Se obtuvo dos animales (*Canis familiaris*) de aproximadamente 3 meses para realizar el procedimiento, los cuales fueron de la misma camada, hermanos y clínicamente sanos. Fueron desparasitados, vacunados y su nutrición fue controlada.

##### B) Estudio Radiográfico:

- Radiográficamente se observó la formación de raíces de los perros y se buscó que el animal tenga las raíces con el ápice formado para realizar la técnica de pulpotomía.
- Para tal caso se utilizaron radiografías periapicales.

##### C) Lugar:

Los procedimientos clínicos se realizaron en consultorio odontológico privado y los procedimientos de laboratorio se realizaron en el laboratorio de Histopatología de la Facultad de Medicina Humana.

##### D) Procedimiento clínico:

- Maniobras previas:

a) **Sedación de los *Canis familiaris*:** Se utilizaron los siguientes fármacos:

- Ketamina Clorhidrato (500mg /10 mL)
- Atropina Sulfato
- Acepromacina Maleato

El procedimiento de sedación fue realizado por el veterinario.

La primera fase de la anestesia fue de inducción subcutánea 10 mg/Kg Ketamina + 0,11 mg/kg Acepromacina + 0,011 mg/Kg Atropina en bolo, que dura 10 min. para su efecto, luego la segunda fase fue de mantenimiento con Ketamina 5 a 10 mg/Kg de acuerdo al efecto de la anestesia.

**b) Aislamiento de Campo:** Se realizó aislamiento de campo absoluto (técnica que utiliza clamps y dique de goma) a cada pieza dentaria a tratar.

- **Técnica de pulpotomía:**

**a) Apertura y extirpación de la pulpa cameral.**

- Se realizó la apertura cameral, eliminando el techo de la cámara pulpar, para lo cual se utilizó una fresa redonda diamantada colocada en una turbina de alta velocidad.
- Se eliminó toda la pulpa cameral realizando curetaje con la cureta de dentina, posteriormente se realizó la limpieza utilizando suero fisiológico, secado y control de hemorragia mediante presión con apósitos de algodón estéril.

**b) Colocación del Material**

- Se colocó en los muñones pulpares expuestos de los 3ros premolares inferiores del animal TheraCal® LC, se colocó como base ionomero de vidrio y restauración definitiva resina de fotopolimerización.
- Los muñones pulpares de los 2dos premolares inferiores del animal se trabajó individualmente, en el muñon pulpar expuesto de la raíz mesial de la pieza dentaria se trató con Formocresol, luego se colocó una capa de ZOE (óxido de zinc-eugenol) y en el muñon pulpar expuesto de la raíz distal de la pieza dentaria la técnica combinada colocando primero Formocresol como momificante pulpar y luego una capa de TheraCal® LC, luego se colocó una capa de ionomero de vidrio. Se colocó como obturación final en la pieza dentaria resina de fotopolimerización.
- Se dejó en observación al animal durante el tiempo necesario de 90 días.

- **Exodoncia:**

- Se realizó después de haber cumplido el tiempo de observación las exodoncias de las piezas dentarias, previas maniobras de sedación a cargo del veterinario.

### **E) Procedimiento de Laboratorio:**

- **Técnica de Procesamiento de la Muestra.**

#### **a) Fijación.**

El proceso de fijación consiste en preservar el tejido del deterioro por la autólisis y putrefacción derivada de la muerte celular.

Una vez realizada la extracción de las piezas dentarias, estas fueron seleccionadas y colocadas en 3 frascos con FORMOL en concentración 10%, debidamente identificados con el nombre de los materiales usados, en donde las muestras permaneció 48 horas antes de continuar con el siguiente paso del procesamiento histológico.

#### **b) Descalcificación.**

La descalcificación consiste en remover los iones de calcio de las partes óseas del espécimen sin dañar otros componentes, facilitando así el corte.

Luego de fijar las muestras con formol 10% se procedió a colocar las muestras (debidamente identificadas con el nombre del material con el cual se trató) en Ac. nítrico al 9% por 24 horas, luego se colocaron las muestras en Ac. nítrico al 5% por un periodo de 2 semanas en constante agitación.

#### **c) Deshidratación y Aclaramiento.**

Seguidamente para que las muestras puedan ser penetradas por la parafina sin dificultad se tienen que deshidratar las muestras, para lo cual las muestras fueron sumergidas en alcohol etílico en concentración ascendente por un lapso de una hora en cada alcohol.

#### **DESHIDRATANTES (Alcoholes ascendentes)**

1. Alcohol 50%
2. Alcohol 60%
3. Alcohol 70%
4. Alcohol 80%

5. Alcohol 90%
6. Alcohol 95%
7. Alcohol Absoluto I (concentración 99.7%)
8. Alcohol Absoluto II (concentración 99.7%)
9. Alcohol Absoluto III (concentración 99.7%)

Luego se sometieron las muestras en aclarantes que ayuden al procesamiento histológico, por un tiempo de 24 horas por sustancia.

#### ACLARANTES

1. Aclarante I (Xilol 50% + Alcohol absoluto 50%)
2. Aclarante II (Xilol 50% + Alcohol absoluto 50%)
3. Aclarante III (Xilol 100%)

#### d) Inclusión en Parafina.

Consiste en sustituir el agua tisular por un medio líquido capaz de solidificar en las condiciones adecuadas de temperatura (en este caso parafina), a fin de proporcionar a la muestra la consistencia y homogeneidad adecuada para obtener secciones translucidas muy delgadas mediante un instrumento denominado micrótopo.

Se sumergieron las muestras (debidamente identificadas con el nombre del material con el cual se trató) en parafina líquida calentada a temperatura constante en una estufa a 56 C° (temperatura que no debe exceder para no dañar los tejidos).

- Parafina líquida con Xilol.
- Parafina líquida pura.

Por el tiempo de 1 hora por sustancia.

- **Confeción de Bloques (Tacos):** Para esto, cada muestra se pone en el fondo del molde hecho con las placas de Leukard, se llena con parafina líquida y antes que se enfríe se coloca un rótulo para la identificación de cada taco.



### e) Cortes Histológicos

La sección se realiza en el instrumento llamado micrótopo y tiene como fin obtener preparaciones translucidas susceptibles de ser coloreadas y observadas en un microscopio.

Con el Micrótopo se realizaron cortes de 4 a 5 micras de grosor.

- Baño María: La tira recogida del micrótopo se suelta en la superficie de agua calentada en baño maría (40 a 45°C), para que se suelte, y estire evitando pliegues en el tejido. Posteriormente se recogió el tejido con una lámina porta objetos untada con albumina de Mayer, en donde se adhiere el tejido.

### f) Tinción.

Cada lamina porta objeto con la muestra tuvo que pasar por el siguiente proceso para su debida coloración y posterior estudio en microscopio

**CUADRO N° 6**

**TINCIÓN**

TIEMPO	ACCIÓN	SUSTANCIA
XILOL I	5 min	Aclarante
XILOL II	5 min	Aclarante
XILOL III	5 min	Aclarante
ALCOHOL ABSOLUTO	3 min	Hidratante
ALCOHOL 95%	3 min	Hidratante
H <sub>2</sub> O	3 Sumergidas	Lavado
HEMATOXILINA	3 - 5 min	Coloreado Núcleos
H <sub>2</sub> O	3 Sumergidas	Lavado
ALCOHOL ACIDO	30 seg.	Viraje

CARBONATO DE LITIO	30 seg.	Viraje
H <sub>2</sub> O	3 Sumergidas	Lavado
EOSINA	30 seg.	Coloreado Citoplasma
ALCOHOL 95%	3 min	Deshidratante
ALCOHOL ABSOLUTO I	2 min	Deshidratante
ALCOHOL ABSOLUTO II	2 min	Deshidratante
XILOL I	3 min	Para Montaje
XILOL II	3 min	Para Montaje

Fuente: García R. Laboratorio de Anatomía Patológica. Madrid: Mc Graw Hill – Interamericana de España; 1993. (36)

- **Montaje:** Después de la coloración se monta la lámina cubre objetos sobre la Lámina Porta Objetos con la muestra mediante el Bálsamo de Canadá, para su posterior lectura al microscopio.

## F) Estudio Histológico

El Estudio Histológico de cada Lamina Porta Objeto se realizó mediante un Microscopio Óptico, estudiando cada criterio de Horsted y col., modificado por Fuks y col., el cual fue ampliado para este estudio.

Que fueron las siguientes.

- A) Grado de inflamación
  - 0- Ninguna, ausencia de componentes mononucleares.
  - 1- Leve con escasos componentes mononucleares.
  - 2- Moderada con cantidad regular de componentes mononucleares.
  - 3- Severa con intensos componentes mononucleares.

**Categorización:** 0 ← Tratamiento más efectivo...1.....2.....3 → Tratamiento menos efectivo

## B) Necrosis Pulpar

- 0- Ausencia de necrosis
- 1- Necrosis total

**Categorización:** 0 ← Tratamiento más efectivo.....1 → Tratamiento menos efectivo

## C) Puente dentinario y dentina reparativa

- 0- Formación completa de puente dentinario y dentina reparativa
- 1- Formación irregular de puente dentinario y dentina reparativa
- 2- Indicios de formación de puente dentinario y dentina reparativa
- 3- Ausencia de formación de puente dentinario y dentina reparativa

**Categorización:** 0 ← Tratamiento más efectivo...1.....2.....3 → Tratamiento menos efectivo

## D) Presencia y regularidad de la capa odontoblastica

- 0. Capa regular de odontoblastos
- 1. Capa irregular de odontoblastos
- 2. Ausencia de la capa de odontoblastos

**Categorización:** 0 ← Tratamiento más efectivo.....1.....2 → Tratamiento menos efectivo

## E) Fibrosis

- 0- Presencia de fibrosis en la pulpa.
- 1- Ausencia de fibrosis en la pulpa.

**Categorización:** 0 ← Tratamiento más efectivo.....1 → Tratamiento menos efectivo

**Categorización de los resultados generales:**

0 ← Tratamiento más efectivo...1.2...3...4...5...6...7...8...9...10 → Tratamiento menos efectivo

### 3.7 RECURSOS

#### 3.7.1 RECURSOS HUMANOS

- Director: Mg. Freddy Ortega Cruz
- Asesores: - Mg. Sonia C. Macedo Valdivia
  - MVZ. Harnold S. Portocarrero Prado
- Investigador: Jeffer Luis Escobar Zirena
- Jurados:
  - Dr. Jorge Luis Mercado Portal (Presidente de Jurado)
  - CD. Erick Castañeda Ponze (Primer Miembro)
  - CD. Ivan Sanchez Parra (Segundo Miembro)

#### 3.7.2 RECURSOS MATERIALES

##### 3.7.2.1 *Materiales odontológicos.*

##### **Para pulpotomía**

##### Instrumental rotatorio:

- Turbina KAVO®

##### Material de procedimiento

- Tripode (espejo, pinza y explorador)
- Cureta Maillefer®
- Espatula para resina
- Espatula de cemento
- Arco de Young
- Clamps
- Porta clamps
- Gomas dique
- Porta algodón
- Algodón
- Portaresiduos
- 1 juego de fresas de alta velocidad de carburo de tungsteno
- Platina de vidrio
- Suero fisiológico
- Lámpara de luz halógena
- Guantes de procedimiento

- Barbijos
- Campos de trabajo

#### Productos utilizados como agentes

- **TheraCal® LC**
- **Formocresol**
- ZOE (Óxido de zinc-eugenol)
- Ionomero de vidrio (base) (Ionobond®)
- Resina de fotopolimerización (Herculite®)

#### Para exodoncia

- Fórceps pediátricos
- Elevadores
- Portaresiduos
- Apósitos de gasa estéril
- Campos quirúrgicos
- Hilo de sutura
- Aguja
- Porta aguja
- Tijera
- Pinzas de disección
- Guantes estériles
- Barbijos

#### Para estudio radiográfico

- Equipo de rayos X
- Equipo de revelado
- Placas radiográficas periapicales
- Equipo de protección radiográfica
- Negatoscopio

#### 3.7.2.2 *Materiales para cortes histológicos.*

- Formol 10%
- Ac. nítrico
- Laminas portaobjeto
- Laminas cubreobjetos
- Batería de coloración HE
- Batería de deshidratación, aclaramiento e inclusión
- Guantes y barbijo
- Microscopio óptico

- Micrótopo tipo Minot
- Estufa
- Baño María
- Cuchillas para micrótopo.

### **3.7.2.3 Materiales Clínicos y de Anestesia**

- Estetoscopio clínico
- Termómetro clínico
- Pulso oxímetro
- Suero fisiológico
- Equipo de venoclisis
- Branula N° 24
- Espadadrapo
- Jeringas y agujas descartables
- Porta suero
- Algodón
- Alcohol
- Guantes descartables

### **3.7.2.3 Materiales de escritorio**

- Lapiceros azul y rojo
- Cámara fotográfica
- Computador Laptop Hp 430 ®

### **3.7.3 RECURSOS INSTITUCIONALES**

- Consultorio odontológico privado
- Facultad de Medicina Humana

### **3.7.4 RECURSOS ECONOMICOS**

- Propios del investigador

### **3.8 CONSIDERACIONES ÉTICAS**

- Se Solicitó la autorización para el uso del laboratorio de Histopatología de la Facultad de Medicina humana.

- Se consideró los artículos 18 y 24 de la ley del estado “Protección y bienestar de los animales” – “Prácticas y medidas en la tenencia y manejo de animales” y “De los animales utilizados en actos de Experimentación, investigación y docencia” considerando las buenas prácticas de manejo, bioseguridad y bioética de acuerdo a la especie animal cuando se realiza investigación y experimentación. No maltratando ni causando daños irreversibles al animal, cuidándolo y protegiéndolo como dicta la ley.

### 3.9 DISEÑO Y ANÁLISIS ESTADÍSTICO.

Los datos fueron analizados mediante el análisis de varianza (T student), diferencia de medias y categorización mediante la prueba de Tukey.








## 4.1 ÁMBITO DE ESTUDIO

### 4.1.1 GENERAL.

**Puno** es una ciudad del sureste del Perú, capital del Departamento de Puno, provincia y distrito homónimos, está ubicada entre las coordenadas geográficas  15°50'15"S 70°01'18"O

La ciudad de Puno según el Instituto Nacional de Estadística e Informática es la vigésima ciudad más poblada del Perú y albergaba en el año 2007 una población de 119.116 habitantes.<sup>2</sup>

Su extensión abarca desde la isla Esteves al noroeste, el centro poblado de Alto Puno al norte y se extiende hasta el centro poblado de Jayllihuaya al sur; el espacio físico está comprendido desde la orilla oeste del lago Titicaca, en la bahía interior de Puno (antes Paucarcolla), sobre una superficie ligeramente ondulada, rodeada por cerros, oscilando entre los 3.810 a 4.050 msnm (entre las orillas del lago y las partes más altas). Puno es una de las ciudades más altas del Perú y la quinta del mundo. Actualmente tiene una extensión de 1.566,64 ha, la cual representa el 0,24% del territorio de la provincia de Puno.

### 4.1.2 ESPECÍFICO:

**LABORATORIO DE LA FACULTAD DE MEDICINA HUMANA:** Situada dentro de la ciudad universitaria, en la facultad de Medicina Humana, teniendo como coordinador al Biólogo. Lorgio Palacios Frisancho.



**Fig. 4** Ciudad Universitaria



**Fig. 5** Facultad de Medicina Humana



TABLA N° 1

**COMPARACIÓN DEL GRADO DE INFLAMACIÓN EN LA EVALUACIÓN DE PULPOTOMÍAS EN PIEZAS DENTARIAS TRATADAS CON THERACAL® LC Y FORMOCRESOL DE *CANIS FAMILIARIS* PUNO - 2014.**

TIEMPO DE APLICACIÓN	GRADO DE INFLAMACIÓN	THERACAL® LC		FORMOCRESOL	
		N	%	N	%
90 DIAS	0	8	100%	3	75%
	1	0	0%	1	25%
	2	0	0%	0	0%
	3	0	0%	0	0%
TOTAL		8	100%	4	100%

FUENTE: Elaboración propia

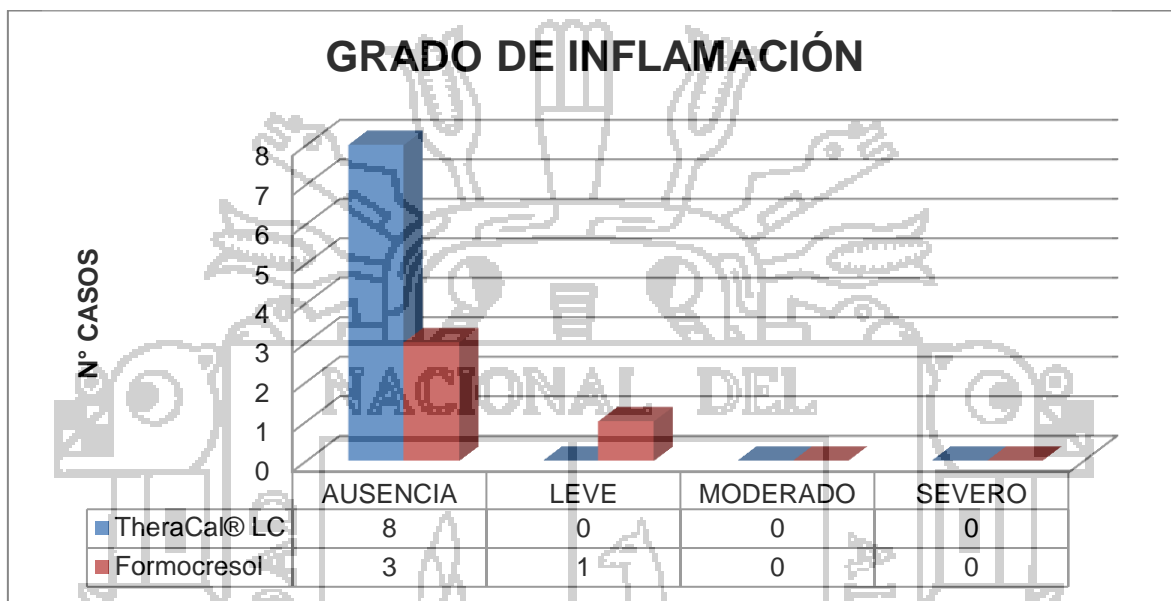
- 0 – Ausencia de inflamación
- 1 – Inflamación leve
- 2 – Inflamación moderada
- 3 – Inflamación severa

**INTERPRETACION:**

La comparación del grado de inflamación en la evaluación de pulpotomías en piezas dentarias tratadas con TheraCal® LC y Formocresol de *Canis familiaris* en un tiempo de 90 días muestra que en el 100% de los casos tratados con TheraCal® LC hay ausencia de inflamación a comparación del tratamiento con Formocresol que hay ausencia de inflamación en el 75% e inflamación leve en un 25%.

GRÁFICO N° 1

REPRESENTACIÓN ESQUEMÁTICA DE LA COMPARACIÓN DEL GRADO DE INFLAMACIÓN EN LA EVALUACIÓN DE PULPOTOMÍAS EN PIEZAS DENTARIAS TRATADAS CON THERACAL® LC Y FORMOCRESOL DE *CANIS FAMILIARIS* PUNO - 2014.



FUENTE: Elaboración propia

TABLA N° 2

**COMPARACIÓN DE LA PRESENCIA DE NECROSIS EN LA EVALUACIÓN DE PULPOTOMÍAS DE PIEZAS DENTARIAS TRATADAS CON THERACAL® LC Y FORMOCRESOL DE *CANIS FAMILIARIS* PUNO - 2014.**

TIEMPO DE APLICACIÓN	NECROSIS	THERACAL® LC		FORMOCRESOL	
		N	%	N	%
90 DIAS	0	8	100%	4	100%
	1	0	0%	0	0%
TOTAL		8	100%	4	100%

FUENTE: Elaboración propia

0 – Ausencia de necrosis

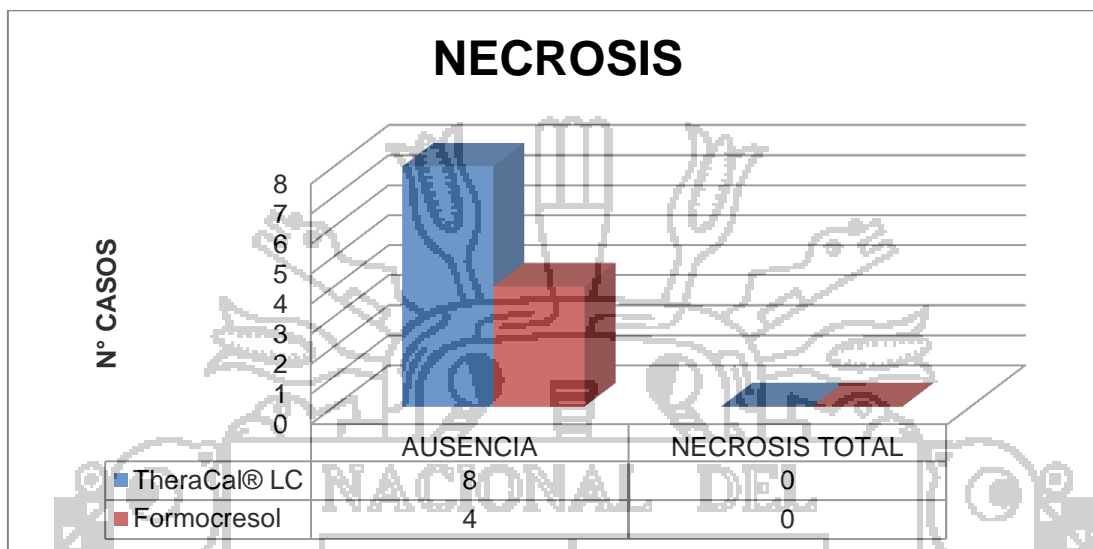
1 – Necrosis total

#### INTERPRETACIÓN

La comparación de la presencia o no de necrosis en la evaluación de pulpotomías de piezas dentarias tratadas con TheraCal® LC y Formocresol de *Canis familiaris* en un tiempo de 90 días muestra que el 100% de los casos tratados con TheraCal® LC no hubo necrosis al igual que los casos tratados con Formocresol.

GRÁFICO N° 2

REPRESENTACIÓN ESQUEMÁTICA DE LA COMPARACIÓN DE LA PRESENCIA DE NECROSIS EN LA EVALUACIÓN DE PULPOTOMÍAS DE PIEZAS DENTARIAS TRATADAS CON THERACAL® LC Y FORMOCRESOL DE *CANIS FAMILIARIS* PUNO - 2014.



FUENTE: Elaboración propia



TABLA N° 3

**COMPARACIÓN DE LA FORMACIÓN DE PUENTE DENTINARIO Y DENTINA REPARATIVA EN LA EVALUACIÓN DE PULPOTOMÍAS DE PIEZAS DENTARIAS TRATADAS CON THERACAL® LC Y FORMOCRESOL DE *CANIS FAMILIARIS* PUNO - 2014.**

TIEMPO DE APLICACIÓN	FORMACIÓN DE PUENTE DENTINARIO Y DENTINA REPARATIVA	THERACAL® LC		FORMOCRESOL	
		N	%	N	%
90 DIAS	0	0	0%	0	0%
	1	2	25%	0	0%
	2	4	50%	0	0%
	3	2	25%	4	100%
TOTAL		8	100%	4	100%

FUENTE: Elaboración propia

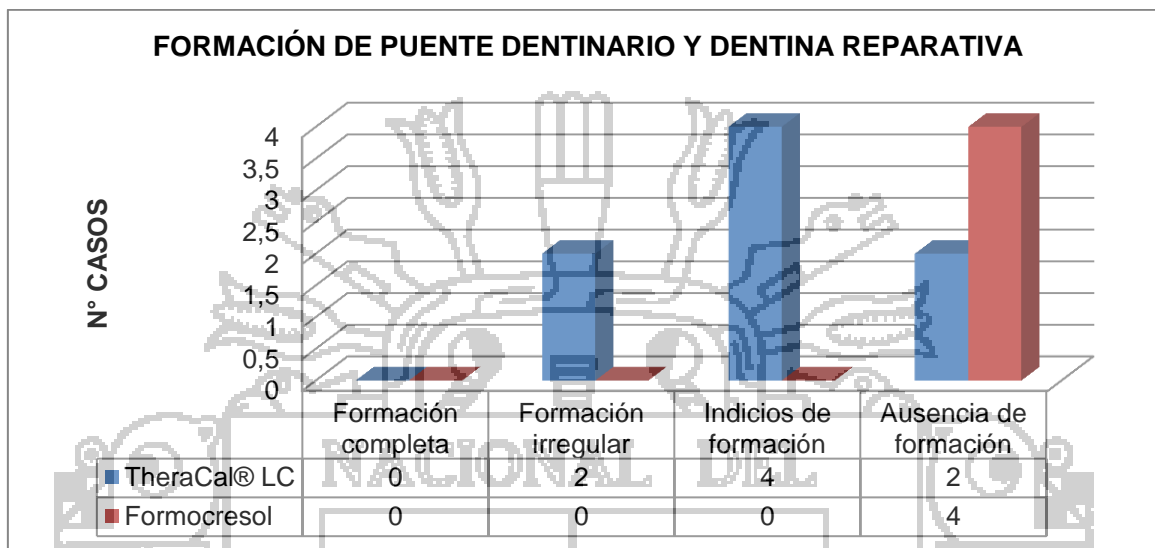
- 0 – Formación completa
- 1 – Formación irregular
- 2 – Indicios de formación
- 3 – Ausencia de formación

#### INTERPRETACIÓN

La comparación en la formación de puente dentinario y dentina reparativa en la evaluación de pulpotomías de piezas dentarias tratadas con TheraCal® LC y Formocresol de *Canis familiaris* en un tiempo de 90 días muestra que el 50% de los casos tratados con TheraCal® LC hay indicios de formación de puente dentinario y dentina reparativa, un 25% hay formación irregular y un 25% ausencia de formación, a comparación de los casos tratados con Formocresol donde el 100% muestran la ausencia de formación de puente dentinario y dentina reparativa.

GRÁFICO N° 3

REPRESENTACIÓN ESQUEMÁTICA DE LA COMPARACIÓN DE LA FORMACIÓN DE PUENTE DENTINARIO Y DENTINA REPARATIVA EN LA EVALUACIÓN DE PULPOTOMÍAS DE PIEZAS DENTARIAS TRATADAS CON THERACAL® LC Y FORMOCRESOL DE *CANIS FAMILIARIS* PUNO - 2014.



FUENTE: Elaboración propia





TABLA N° 4

**COMPARACIÓN DE LA PRESENCIA Y REGULARIDAD DE CAPA ODONTOBLASTICA EN LA EVALUACIÓN DE PULPOTOMÍAS DE PIEZAS DENTARIAS TRATADAS CON THERACAL® LC Y FORMOCRESOL DE *CANIS FAMILIARIS* PUNO - 2014.**

TIEMPO DE APLICACIÓN	PRESENCIA Y REGULARIDAD DE CAPA ODONTOBLASTICA	THERACAL® LC		FORMOCRESOL	
		N	%	N	%
90 DIAS	0	0	0%	0	0%
	1	6	75%	0	0%
	2	2	25%	4	100%
TOTAL		8	100%	4	100%

FUENTE: Elaboración propia

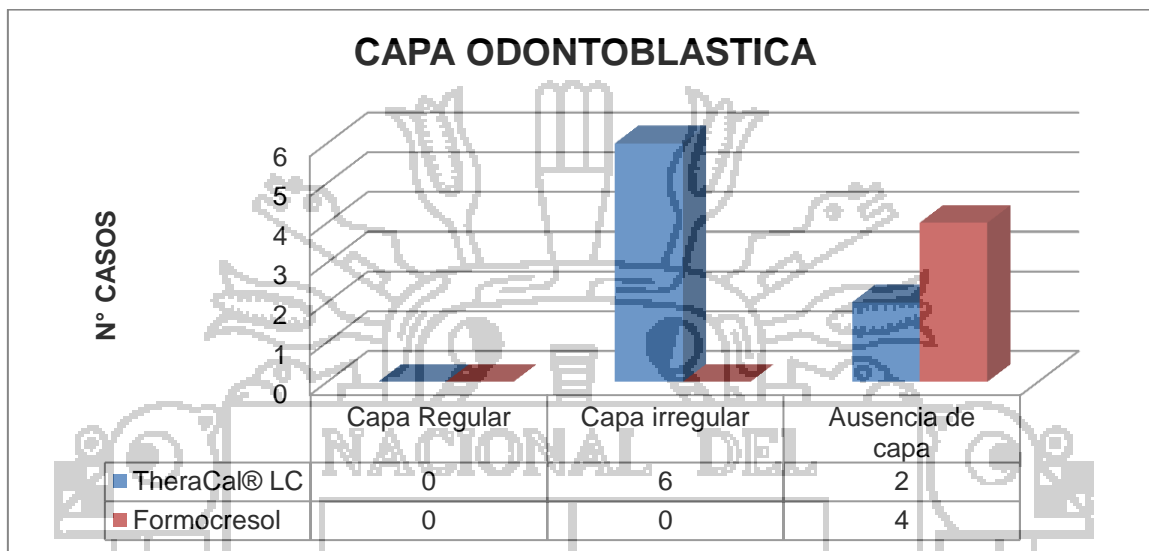
- 0 – Capa regular de odontoblastos
- 1 – Capa irregular de odontoblastos
- 2 – Ausencia de la capa de odontoblastos

#### INTERPRETACIÓN:

La comparación de la presencia y regularidad de capa odontoblastica en la evaluación de pulpotomías de piezas dentarias tratadas con Theracal® LC y Formocresol de *Canis familiaris* en un tiempo de 90 días muestra que en el 75% de los casos tratados con TheraCal® LC hay una formación de una capa irregular de odontoblastos y un 25% ausencia de capa de odontoblastos, en comparación de los casos tratados con Formocresol donde el 100% de los casos hay ausencia de la capa odontoblastos.

GRÁFICO N° 4

REPRESENTACIÓN ESQUEMÁTICA DE LA COMPARACIÓN DE LA PRESENCIA Y REGULARIDAD DE CAPA ODONTOBLASTICA EN LA EVALUACIÓN DE PULPOTOMÍAS DE PIEZAS DENTARIAS TRATADAS CON THERACAL® LC Y FORMOCRESOL DE CANIS FAMILIARIS PUNO - 2014.



FUENTE: Elaboración propia



TABLA N° 5

**COMPARACIÓN DE LA FORMACIÓN DE FIBROSIS EN LA EVALUACIÓN DE PULPOTOMÍAS DE PIEZAS DENTARIAS TRATADAS CON THERACAL® LC Y FORMOCRESOL DE *CANIS FAMILIARIS* PUNO - 2014.**

TIEMPO DE APLICACIÓN	FIBROSIS	THERACAL® LC		FORMOCRESOL	
		N	%	N	%
90 DIAS	0	7	87%	4	100%
	1	1	13%	0	0%
TOTAL		8	100%	4	100%

FUENTE: Elaboración propia

0 – Presencia de fibrosis en la pulpa

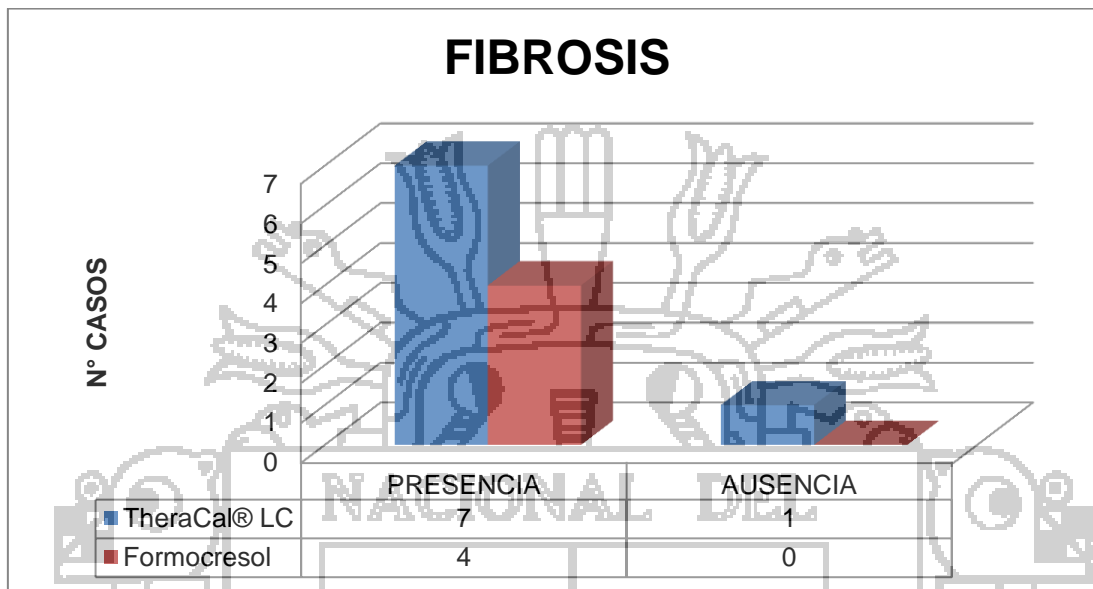
1 – Ausencia de fibrosis en la pulpa

#### INTERPRETACIÓN:

La comparación de la formación de fibrosis en la evaluación de pulpotomías de piezas dentarias tratadas con TheraCal® LC y Formocresol de *Canis familiaris* en un tiempo de 90 días muestra que en el 87% de los casos tratados con TheraCal® LC hay la presencia de fibrosis en la pulpa y que un 13% la ausencia de fibrosis, a comparación de los casos tratados con Formocresol donde en el 100% hay fibrosis.

GRÁFICO N° 5

REPRESENTACIÓN ESQUEMÁTICA DE LA COMPARACIÓN DE LA FORMACIÓN DE FIBROSIS EN LA EVALUACIÓN DE PULPOTOMÍAS DE PIEZAS DENTARIAS TRATADAS CON THERACAL® LC Y FORMOCRESOL DE *CANIS FAMILIARIS* PUNO - 2014.



FUENTE: Elaboración propia




TABLA N° 6

**COMPARACIÓN DEL GRADO DE INFLAMACIÓN EN LA EVALUACIÓN DE PULPOTOMÍAS DE PIEZAS DENTARIAS TRATADAS CON LA ASOCIACIÓN DE FORMOCRESOL + THERACAL® LC Y FORMOCRESOL DE *CANIS FAMILIARIS* PUNO - 2014.**

TIEMPO DE APLICACIÓN	GRADO DE INFLAMACIÓN	FORMOCRESOL + THERACAL® LC		FORMOCRESOL	
		N	%	N	%
90 DIAS	0	4	100%	3	75%
	1	0	0%	1	25%
	2	0	0%	0	0%
	3	0	0%	0	0%
TOTAL		4	100%	4	100%

FUENTE: Elaboración propia

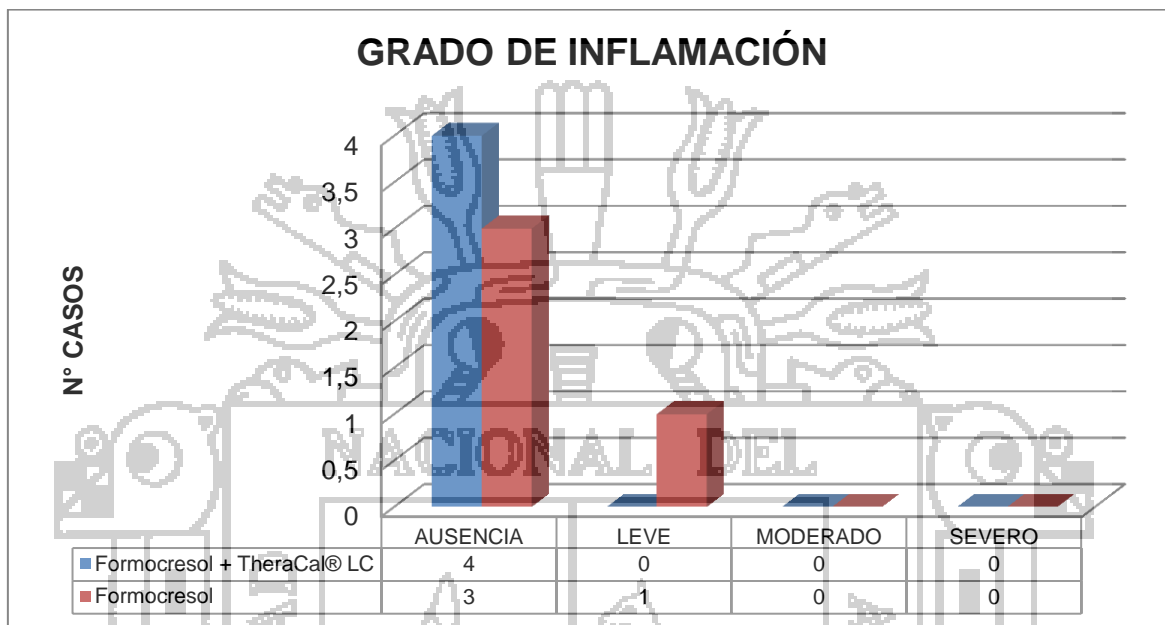
- 0 – Ausencia de inflamación
- 1 – Inflamación Leve
- 2 – Inflamación Moderada
- 3 – Inflamación Severa

#### INTERPRETACIÓN

La comparación del grado de inflamación en la evaluación de pulpotomías de piezas dentarias tratadas con la asociación de Formocresol + TheraCal® LC y Formocresol de *Canis familiaris* en un tiempo de 90 días muestra que en el 100% de los casos tratados con la asociación de Formocresol + TheraCal® LC hay ausencia de inflamación a comparación de los casos tratados con Formocresol donde el 75% muestra ausencia de inflamación y un 25% inflamación leve.

GRÁFICO N° 6

REPRESENTACIÓN ESQUEMÁTICA DE LA COMPARACIÓN DEL GRADO DE INFLAMACIÓN EN LA EVALUACIÓN DE PULPOTOMÍAS DE PIEZAS DENTARIAS TRATADAS CON LA ASOCIACIÓN DE FORMOCRESOL + THERACAL® LC Y FORMOCRESOL DE *CANIS FAMILIARIS* PUNO - 2014.



FUENTE: Elaboración propia

TABLA N° 7

COMPARACIÓN DE LA PRESENCIA DE NECROSIS EN LA EVALUACIÓN DE PULPOTOMÍAS DE PIEZAS DENTARIAS TRATADAS CON LA ASOCIACIÓN DE FORMOCRESOL + THERACAL® LC Y FORMOCRESOL DE *CANIS FAMILIARIS* PUNO - 2014.

TIEMPO DE APLICACIÓN	NECROSIS	FORMOCRESOL + THERACAL® LC		FORMOCRESOL	
		N	%	N	%
90 DIAS	0	4	100%	4	100%
	1	0	0%	0	0%
TOTAL		4	100%	4	100%

FUENTE: Elaboración propia

0 – Ausencia de necrosis

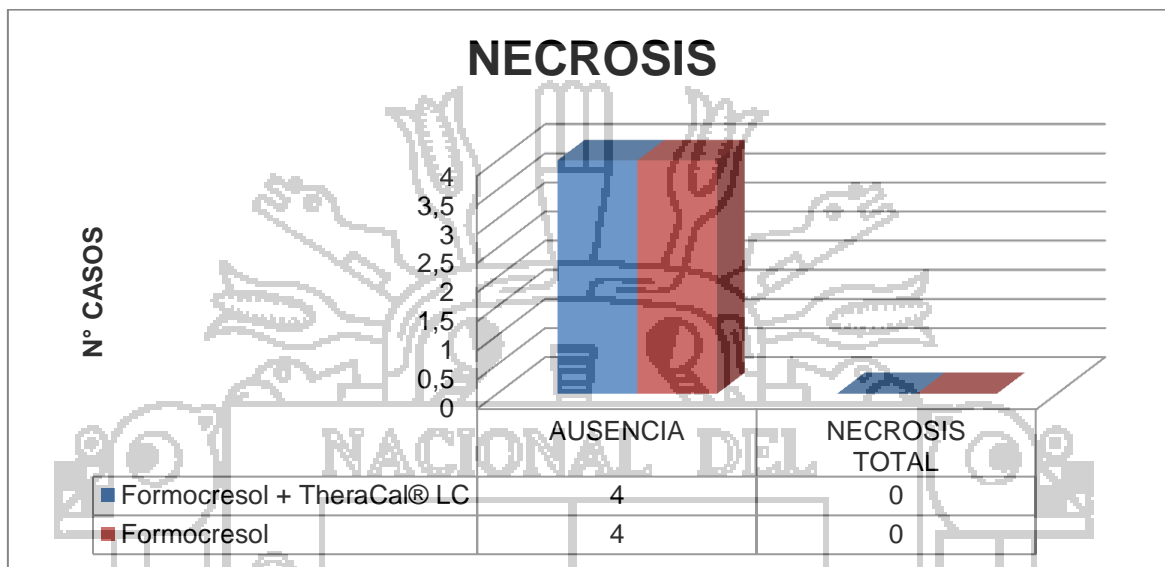
1 – Necrosis total

#### INTERPRETACIÓN

La comparación de la presencia de necrosis en la evaluación de pulpotomías de piezas dentarias tratadas con la asociación de Formocresol +TheraCal® LC y Formocresol de *Canis familiaris* en un tiempo de 90 días muestra que en el 100% de los casos tratados con la asociación de Formocresol +TheraCal® LC hay ausencia de necrosis al igual que los casos tratados con Formocresol, 100% ausencia de necrosis.

GRÁFICO N° 7

REPRESENTACIÓN ESQUEMÁTICA DE LA COMPARACIÓN DE LA PRESENCIA DE NECROSIS EN LA EVALUACIÓN DE PULPOTOMÍAS DE PIEZAS DENTARIAS TRATADAS CON LA ASOCIACIÓN DE FORMOCRESOL + THERACAL® LC Y FORMOCRESOL DE *CANIS FAMILIARIS* PUNO - 2014.



FUENTE: Elaboración propia



TABLA N° 8

**COMPARACIÓN DE LA FORMACIÓN DE PUENTE DENTINARIO Y DENTINA REPARATIVA EN LA EVALUACIÓN DE PULPOTOMÍAS TRATADAS CON LA ASOCIACIÓN DE FORMOCRESOL + THERACAL® LC Y FORMOCRESOL EN *CANIS FAMILIARIS* PUNO - 2014.**

TIEMPO DE APLICACIÓN	FORMACIÓN DE PUENTE DENTINARIO Y DENTINA REPARATIVA	FORMOCRESOL + THERACAL® LC		FORMOCRESOL	
		N	%	N	%
90 DIAS	0	0	0%	0	0%
	1	0	0%	0	0%
	2	1	25%	0	0%
	3	3	75%	4	100%
TOTAL		4	100%	4	100%

FUENTE: Elaboración propia

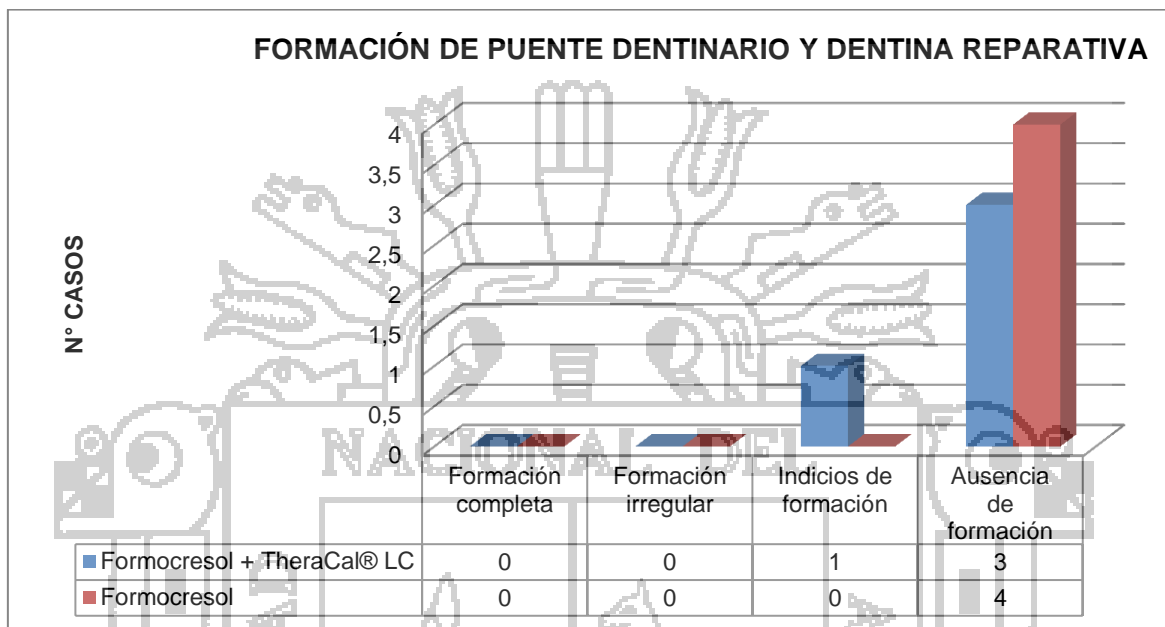
- 0 – Formación completa
- 1 – Formación irregular
- 2 – Indicios de formación
- 3 – Ausencia de formación

#### INTERPRETACIÓN

La comparación de la formación de puente dentinario y dentina reparativa en la evaluación de pulpotomías tratadas con la asociación de Formocresol + TheraCal® LC y Formocresol en *Canis familiaris* en un tiempo de 90 días muestra que 75% de los casos tratados con la asociación de Formocresol + TheraCal® LC hay ausencia de formación de puente dentinario y dentina reparativa y un 25% indicios de formación, a comparación de los casos tratados con Formocresol donde el 100% de los casos hay ausencia de formación de puente dentinario y dentina reparativa.

GRÁFICO N° 8

REPRESENTACIÓN ESQUEMÁTICA DE LA COMPARACIÓN DE LA FORMACIÓN DE PUENTE DENTINARIO Y DENTINA REPARATIVA EN LA EVALUACIÓN DE PULPOTOMÍAS TRATADAS CON LA ASOCIACIÓN DE FORMOCRESOL + THERACAL® LC Y FORMOCRESOL EN *CANIS FAMILIARIS* PUNO - 2014.



FUENTE: Elaboración propia

TABLA N° 9

**COMPARACIÓN DE LA PRESENCIA Y REGULARIDAD DE CAPA ODONTOBLASTICA EN LA EVALUACIÓN DE PULPOTOMÍAS DE LAS PIEZAS DENTARIAS TRATADAS CON LA ASOCIACIÓN DE FORMOCRESOL + THERACAL® LC Y FORMOCRESOL DE *CANIS FAMILIARIS* PUNO - 2014.**

TIEMPO DE APLICACIÓN	PRESENCIA Y REGULARIDAD DE CAPA ODONTOBLASTICA	FORMOCRESOL + THERACAL® LC		FORMOCRESOL	
		N	%	N	%
90 DIAS	0	0	0%	0	0%
	1	1	25%	0	0%
	2	3	75%	4	100%
TOTAL		4	100%	4	100%

FUENTE: Elaboración propia

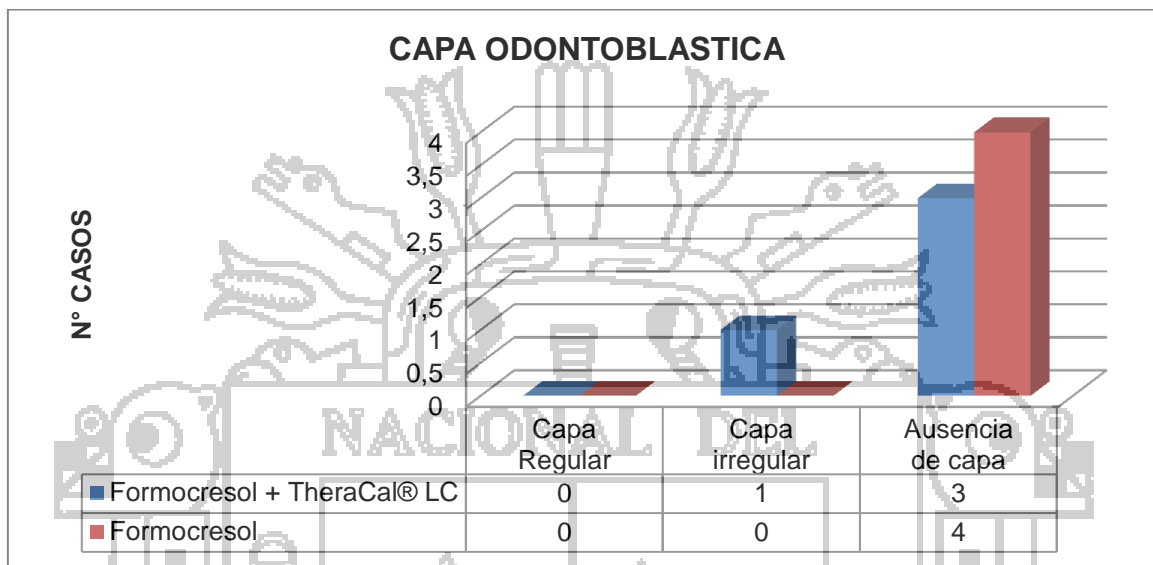
- 0 – Capa regular de odontoblastos
- 1 – Capa irregular de odontoblastos
- 2 – Ausencia de la capa de odontoblastos

#### INTERPRETACIÓN

La comparación de la presencia y regularidad de capa odontoblastica en la evaluación de pulpotomías de las piezas dentarias tratadas con la asociación de Formocresol + TheraCal® LC y Formocresol de *Canis familiaris* en un tiempo de 90 días muestra que en el 75% de los casos tratados con la asociación de Formocresol + TheraCal® LC hay ausencia de la formación de la capa odontoblastica y un 25% la presencia de capa irregular de odontoblastos, a comparación de los casos tratados con Formocresol donde el 100% muestra ausencia de formación de la capa de odontoblastos.

GRÁFICO N° 9

REPRESENTACIÓN ESQUEMÁTICA DE LA COMPARACIÓN DE LA PRESENCIA Y REGULARIDAD DE CAPA ODONTOBLASTICA EN LA EVALUACIÓN DE PULPOTOMÍAS DE LAS PIEZAS DENTARIAS TRATADAS CON LA ASOCIACIÓN DE FORMOCRESOL + THERACAL® LC Y FORMOCRESOL DE *CANIS FAMILIARIS* PUNO - 2014.



FUENTE: Elaboración propia

TABLA N° 10

**COMPARACIÓN DE LA FORMACIÓN DE FIBROSIS EN LA EVALUACIÓN DE PULPOTOMÍAS DE PIEZAS DENTARIAS TRATADAS CON LA ASOCIACIÓN DE FORMOCRESOL + THERACAL® LC Y FORMOCRESOL DE *CANIS FAMILIARIS* PUNO - 2014.**

TIEMPO DE APLICACIÓN	FIBROSIS	FORMOCRESOL + THERACAL® LC		FORMOCRESOL	
		N	%	N	%
90 DIAS	0	3	75%	4	100%
	1	1	25%	0	0%
TOTAL		4	100%	4	100%

FUENTE: Elaboración propia

0 – Presencia de fibrosis en la pulpa

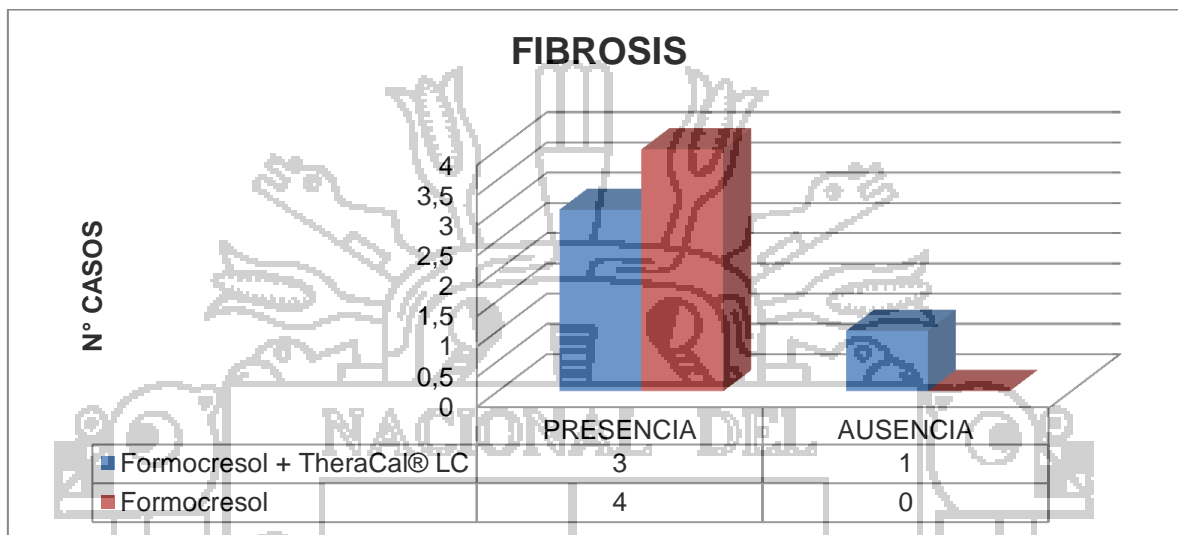
1 – Ausencia de fibrosis en la pulpa

### INTERPRETACIÓN

La comparación de la formación de fibrosis en la evaluación de pulpotomías de piezas dentarias tratadas con la asociación de Formocresol + TheraCal® LC y Formocresol de *Canis familiaris* en un tiempo de 90 días muestra que en el 75% de los casos tratados con la asociación de Formocresol + TheraCal® LC hay presencia de fibrosis y un 25% la ausencia de fibrosis en pulpa, a comparación de los casos tratados con Formocresol donde el 100% está presente de fibrosis.

GRÁFICO N° 10

REPRESENTACIÓN ESQUEMÁTICA DE LA COMPARACIÓN DE LA FORMACIÓN DE FIBROSIS EN LA EVALUACIÓN DE PULPOTOMÍAS DE PIEZAS DENTARIAS TRATADAS CON LA ASOCIACIÓN DE FORMOCRESOL + THERACAL® LC Y FORMOCRESOL DE *CANIS FAMILIARIS* PUNO - 2014.



FUENTE: Elaboración propia




TABLA N° 11

COMPARACIÓN DE LA EFECTIVIDAD ENTRE LAS PULPOTOMIAS DE PIEZAS DENTARIAS TRATADAS CON THERACAL® LC, FORMOCRESOL Y LA ASOCIACIÓN THERACAL® LC + FORMOCRESOL DE *CANIS FAMILIARIS* PUNO - 2014.

TRATAMIENTO CON:	THERACAL® LC	FORMOCRESOL	THERACAL® LC + FORMOCRESOL
PROMEDIO	3.375 <sup>b</sup>	5.25 <sup>a</sup>	4.75 <sup>a</sup>
VARIANZA	1.410714286	0.25	1.58333333

FUENTE: Elaboración propia.

VALORES TUKEY:

a – Tratamiento menos efectivo - Mayor lesión a la pieza dentaria

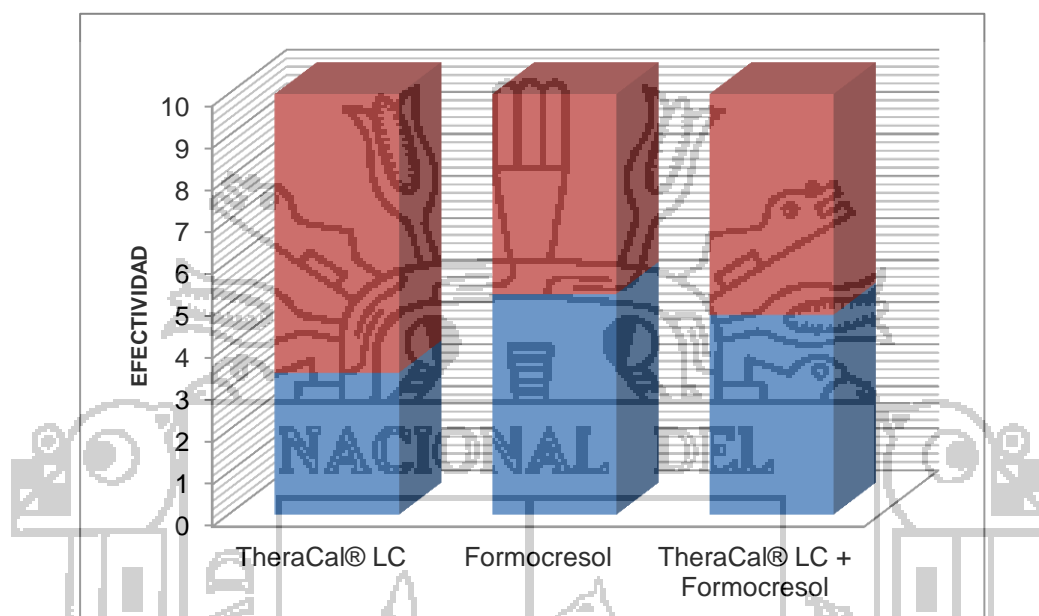
b – Tratamiento más efectivo - Menor lesión a la pieza dentaria

#### INTERPRETACIÓN:

Se muestra una variación de promedios entre tratamientos que resultó significativa ( $p > 0.05$ ). Y a la prueba de Tukey resultan dos categorías: la primera considera al Formocresol y a la asociación Formocresol – TheraCal® LC como la que produce mayor lesión a nivel dentario que se interpreta con tratamientos menos efectivos; y la segunda considera al TheraCal® LC como la que produce menor lesión considerado como un tratamiento más efectivo.

GRÁFICO N° 11

REPRESENTACIÓN ESQUEMÁTICA DE LOS RESULTADOS DE COMPARACIÓN DE LA EFECTIVIDAD ENTRE LAS PULPOTOMÍAS TRATADAS CON THERACAL® LC, FORMOCRESOL Y LA ASOCIACIÓN THERACAL® LC + FORMOCRESOL EN CANIS FAMILIARIS PUNO - 2014.



FUENTE: Elaboración propia



TABLA N° 12

**COMPARACIÓN DE LA EFECTIVIDAD DE FORMACIÓN DE PUENTE DENTINARIO Y DENTINA REPARATIVA DE LA EVALUACIÓN ENTRE LAS PULPOTOMÍAS DE PIEZAS DENTARIAS TRATADAS CON THERACAL® LC, FORMOCRESOL Y LA ASOCIACIÓN THERACAL® LC + FORMOCRESOL DE CANIS FAMILIARIS PUNO - 2014.**

TRATAMIENTO CON:	THERACAL® LC	FORMOCRESOL	THERACAL® LC + FORMOCRESOL
PROMEDIO	2 <sup>b</sup>	3 <sup>a</sup>	2.75 <sup>a</sup>
VARIANZA	0.571428571	0	0.25

FUENTE: Elaboración propia.

VALORES TUKEY:

a – Tratamiento menos efectivo - Mayor lesión a la pieza dentaria

b – Tratamiento más efectivo - Menor lesión a la pieza dentaria

### INTERPRETACIÓN:

Se muestra una variación de promedios de la formación de puente dentinario y dentina reparativa que existe entre tratamientos ( $p > 0.05$ ). Y a la prueba de Tukey resultan dos categorías: la primera considera al Formocresol y a la asociación Formocresol – TheraCal® LC como unos tratamientos menos efectivos con respecto a la formación de puente dentinario y dentina reparativa; y la segunda considera al TheraCal® LC como un tratamiento más efectivo por la misma consideración.

TABLA N° 13

**COMPARACIÓN DE LA FORMACIÓN DE PUENTE DENTINARIO Y DENTINA REPARATIVA EN LA EVALUACIÓN DE PULPOTOMÍAS DE PIEZAS DENTARIAS TRATADAS CON THERACAL® LC, FORMOCRESOL Y LA ASOCIACIÓN THERACAL® LC + FORMOCRESOL DE CANIS FAMILIARIS PUNO - 2014.**

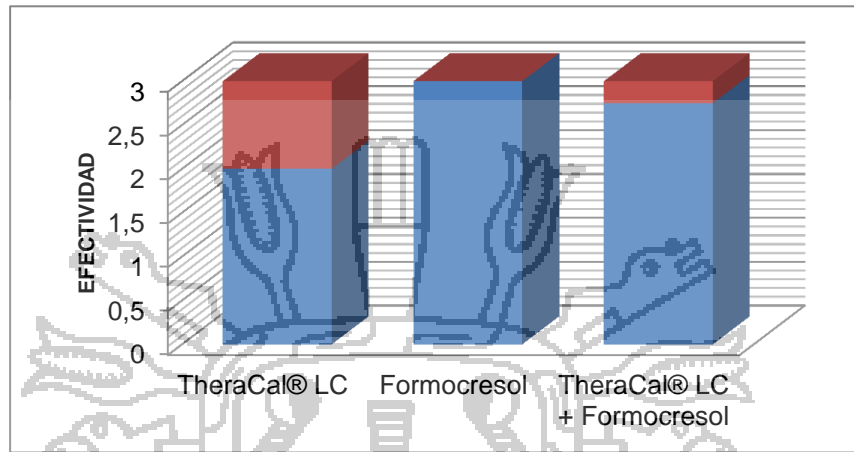
TIEMPO DE APLICACIÓN	PUENTE DENTINARIO Y DENTINA REPARATIVA	THERACAL® LC		FORMOCRESOL		FORMOCRESOL + THERACAL® LC	
		N	%	N	%	N	%
90 DIAS	0	0	0%	0	0%	0	0%
	1	2	25%	0	0%	0	0%
	2	4	50%	0	0%	1	25%
	3	2	25%	4	100%	3	75%
TOTAL		8	100%	4	100%	4	100%

### INTERPRETACIÓN

Los resultados en la comparación concluyen que los tratamientos de pulpotomías en piezas dentarias con Formocresol y a la asociación Formocresol – TheraCal® LC en relación a la formación de puente dentinario y dentina reparativa son menos efectivos a comparación de los tratamientos de pulpotomías en piezas dentarias con TheraCal® LC que resulto ser más efectivo.

GRÁFICO N° 12

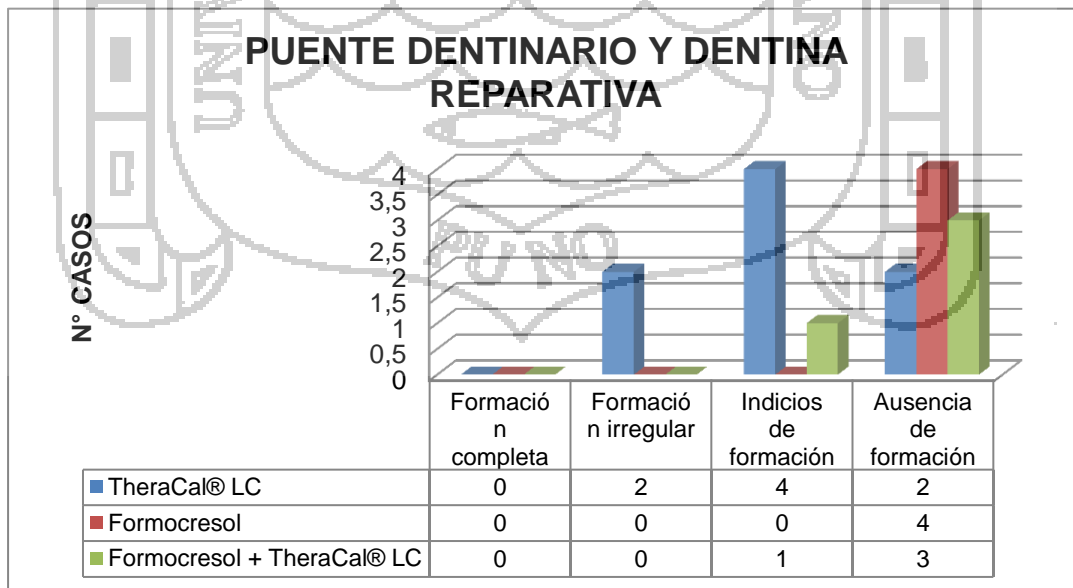
REPRESENTACIÓN ESQUEMÁTICA DE LOS RESULTADOS DE EFECTIVIDAD EN LA FORMACIÓN DE PUENTE DENTINARIO Y DENTINA REPARATIVA DE LA EVALUACIÓN ENTRE LAS PULPOTOMÍAS TRATADAS CON THERACAL® LC, FORMOCRESOL Y LA ASOCIACIÓN THERACAL® LC + FORMOCRESOL EN *CANIS FAMILIARIS* PUNO - 2014.



FUENTE: Elaboración propia

GRÁFICO N° 13

REPRESENTACIÓN ESQUEMÁTICA DE LA COMPARACIÓN DE LA FORMACIÓN DE PUENTE DENTINARIO Y DENTINA REPARATIVA EN LA EVALUACIÓN DE PULPOTOMÍAS TRATADAS CON THERACAL® LC, FORMOCRESOL Y LA ASOCIACIÓN THERACAL® LC + FORMOCRESOL EN *CANIS FAMILIARIS* PUNO - 2014.



FUENTE: Elaboración propia

TABLA N° 14

**COMPARACIÓN DE LA EFECTIVIDAD EN LA PRESENCIA Y REGULARIDAD DE LA CAPA ODONTOBLASTICA EN LA EVALUACIÓN ENTRE LAS PULPOTOMÍAS DE PIEZAS DENTARIAS TRATADAS CON THERACAL® LC, FORMOCRESOL Y LA ASOCIACIÓN THERACAL® LC + FORMOCRESOL DE CANIS FAMILIARIS PUNO - 2014.**

TRATAMIENTO CON:	THERACAL® LC	FORMOCRESOL	THERACAL® LC + FORMOCRESOL
PROMEDIO	1.25 <sup>b</sup>	2 <sup>a</sup>	1.75 <sup>a</sup>
VARIANZA	0.214285714	0	0.25

FUENTE: Elaboración propia.

VALORES TUKEY:

a – Tratamiento menos efectivo - Mayor lesión a la pieza dentaria

b – Tratamiento más efectivo - Menor lesión a la pieza dentaria

#### INTERPRETACIÓN:

Se muestra una variación de promedios de la presencia y regularidad de la capa odontoblastica que existe entre tratamientos ( $p > 0.05$ ). Y a la prueba de Tukey resultan dos categorías: la primera ( $X^a$ ) considera al Formocresol y a la asociación Formocresol + TheraCal® LC como un tratamiento menos efectivo con respecto a la formación de la formación de capa odontoblastica; y la segunda ( $X^b$ ) considera al TheraCal® LC como un tratamiento más efectivo por las misma consideración.

TABLA N° 15

**COMPARACIÓN DE LA PRESENCIA Y REGULARIDAD DE LA CAPA ODONTOBLASTICA EN LA EVALUACIÓN DE PULPOTOMÍAS DE PIEZAS DENTARIAS TRATADAS CON THERACAL® LC, FORMOCRESOL Y LA ASOCIACIÓN THERACAL® LC + FORMOCRESOL DE *CANIS FAMILIARIS* PUNO - 2014.**

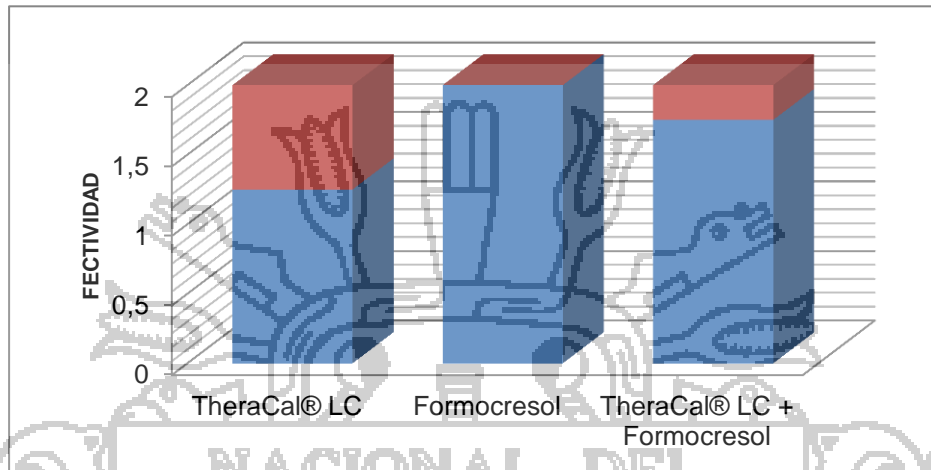
TIEMPO DE APLICACIÓN	CAPA ODONTOBLASTICA	THERACAL® LC		FORMOCRESOL		FORMOCRESOL + THERACAL® LC	
		N	%	N	%	N	%
90 DIAS	0	0	0%	0	0%	0	0%
	1	6	75%	0	0%	1	25%
	2	2	25%	4	100%	3	75%
TOTAL		8	100%	4	100%	4	100%

### INTERPRETACIÓN

Los resultados en la comparación concluyen que los tratamientos de pulpotomías en piezas dentarias con Formocresol y a la asociación Formocresol – TheraCal® LC en relación a la presencia y regularidad de capa odontoblastica son menos efectivos a comparación de los tratamientos de pulpotomías en piezas dentarias con TheraCal® LC que resulto ser más efectivo.

GRÁFICO N° 14

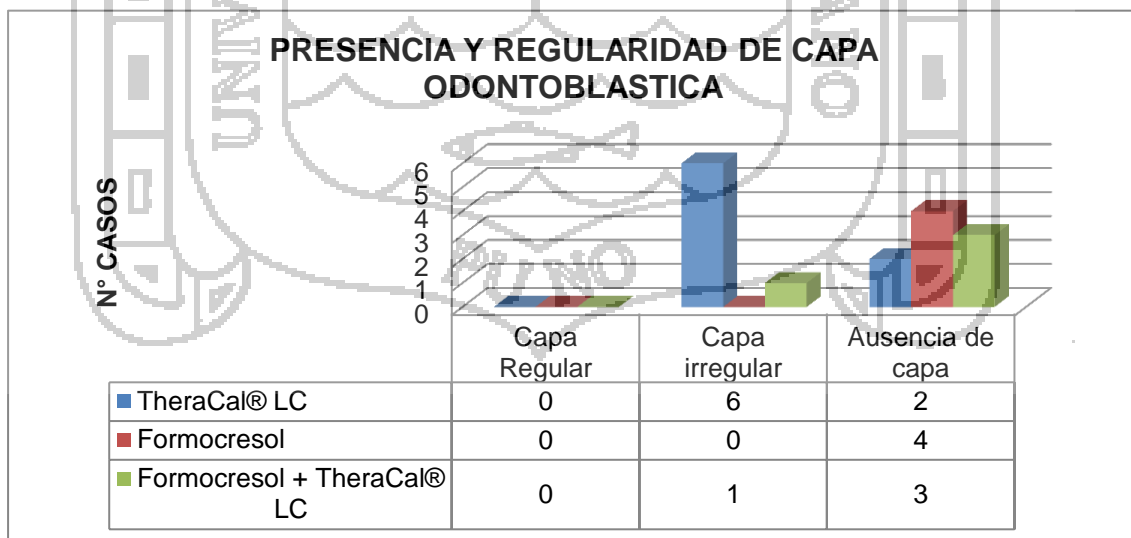
REPRESENTACIÓN ESQUEMÁTICA DE LOS RESULTADOS DE LA EFECTIVIDAD EN LA PRESENCIA Y REGULARIDAD DE LA CAPA ODONTOBLASTICA EN LA EVALUACIÓN ENTRE LAS PULPOTOMÍAS TRATADAS CON THERACAL® LC, FORMOCRESOL Y LA ASOCIACIÓN THERACAL® LC + FORMOCRESOL EN *CANIS FAMILIARIS* PUNO - 2014.



FUENTE: Elaboración propia

GRÁFICO N° 15

REPRESENTACIÓN ESQUEMÁTICA DE LA COMPARACIÓN DE LA PRESENCIA Y REGULARIDAD DE LA CAPA ODONTOBLASTICA EN LA EVALUACIÓN DE PULPOTOMÍAS TRATADAS CON THERACAL® LC, FORMOCRESOL Y LA ASOCIACIÓN THERACAL® LC + FORMOCRESOL EN *CANIS FAMILIARIS* PUNO - 2014.



FUENTE: Elaboración propia

## 5.1 DISCUSIÓN:

El presente trabajo trato del estudio histológico post tratamiento de pulpotomías en *Canis familiaris* utilizando técnicas en base a TheraCal® LC y Formocresol en un tiempo de 90 días, esta investigación es de tipo experimental, donde la muestra estuvo constituida por 16 raíces pertenecientes a 8 piezas dentarias birradiculares deciduos de 2 *Canis familiaris* (4 piezas dentarias por animal), estudio similar comparado con la investigación realizada por Aquis G. (16) en el 2009, donde comparo la respuesta tisular del complejo dentino pulpar en pulpotomías aplicando MTA y Pasta Mixta (Formocresol + ZOE), la muestra estuvo constituida por 20 piezas dentarias, premolares sanos de canes, este estudio fue realizado en 3 tiempos de 20, 30 y 45 días.

Los resultados de la investigación en tratamientos de pulpotomías de piezas dentarias con TheraCal® LC muestran que en el 100% de los casos hay ausencia de inflamación y necrosis resultado diferente a lo que obtuvo Chi E y Castro R (9) en el 2011 en su trabajo de investigación en el cual utilizo el MTA (que presenta en sus componentes Silicato de Calcio al igual que TheraCal® LC) en el tratamiento de pulpotomías y que mostro que el 29.2% hubo ausencia de inflamación, en el 8.3% inflamación leve, en el 4.2% inflamación moderada, en el 4.2% inflamación severa y en el 4.2% necrosis de la pulpa, resultados que nos muestran que el TheraCal® LC es un material muy efectivo por su biocompatibilidad con el tejido y que debe seguir siendo investigado. (33)


Los resultados de la investigación en tratamientos de pulpotomías de piezas dentarias muestran que en el 25% hay formación irregular de puente dentinario y dentina reparativa, en un 50% indicios de formación y que en un 25% ausencia de formación de puente dentinario y dentina reparativa, resultados similares a lo que obtuvo Aquis G (16) en el 2009, en su trabajo de investigación el cual utilizo MTA en el tratamiento de pulpotomías en un tiempo de 45 días, mostrando que en el 100% de sus resultados hubo formación de puente dentinario, los que nos indica que el TheraCal® LC puede ser un material efectivo al ser utilizado en pulpotomías. (16)

Los resultados del estudio de investigación muestran una formación de fibrosis de casi el 100% en todos lo caso que se trataron con TheraCal® LC, Formocresol y asociación de Formocresol - TheraCal® LC resultados se puede explicar con el aporte que Robbins S, Cotran R y Kumar V (35) mencionan que la reparación del tejido después de una lesión provocada empieza en fases muy tempranas de la inflamación y en ella

participan dos procesos: regeneración por las células no diferenciadas del tejido y por la formación de fibrosis como defensa del tejido lesionado (35). Coincidiendo con los datos obtenidos con el estudio. Se da por la proliferación de fibroblastos a medida que progresa la curación, induciendo a la formación de cicatrización de la lesión. (35)

Los resultados de la investigación muestran que los tratamientos con Formocresol y la asociación Formocresol + TheraCal® LC son menos efectivos en pulpotomías de piezas dentarias, que son resultados diferentes a lo que obtuvo Duran B. (24) en el 2008, quien comparo el Formocresol y el Hidróxido de Calcio en pulpotomías de dientes primarios, quien obtuvo 91.7% de eficacia clínica con el Formocresol, lo que motiva a que se debe seguir el estudio de estos materiales. (24)

Los resultados de la investigación muestran que los tratamientos con TheraCal® LC son más efectivos en pulpotomías de piezas dentarias, que es un resultado similar al que obtuvo Maroto M (39) en el 2004, quien hizo un estudio clínico del MTA en pulpotomías de molares temporales, teniendo como resultado tras su aplicación, que el MTA presenta características favorables para ser una alternativa al Formocresol. Respaldando sus resultados con los obtenidos. (39)





## 5.2 CONCLUSIONES:

- Histológicamente el TheraCal® LC fue más efectivo en la formación de puente dentinario y dentina reparativa.
- 
- Histológicamente la técnica con Formocresol fue menos efectivo en la formación de puente dentinario y dentina reparativa comparado con el tratamiento de TheraCal® LC solo.
- Histológicamente la técnica combinada de Formocresol + TheraCal® LC fue menos efectivo en la formación de puente dentinario y dentina reparativa comparado con el tratamiento de TheraCal® LC solo.
- Histológicamente el TheraCal® LC, Formocresol y la asociación de Formocresol + TheraCal® LC fueron efectivos en la resolución de la inflamación en la pieza dentaria, presentando grados desde ausencia a inflamación leve, no encontrándose diferencias significativas entre los productos utilizados.
- En conclusión histológicamente en datos generales el TheraCal® LC muestra una mayor efectividad en el tratamiento de pulpotomías de piezas dentarias en comparación al Formocresol y a la asociación de Formocresol + TheraCal® LC.

### 5.3 RECOMENDACIONES

- Ampliar el trabajo con futuras investigación, aumentando el número de casos y el tiempo de observación.
- Considerar los resultados histológicos del TheraCal® LC para su inclusión en la práctica clínica en humanos, aplicándolo en pulpotomías de piezas dentarias.
- TheraCal® LC es un producto nuevo, novedoso e interesante para poder utilizarlo en investigaciones, se recomienda su uso para realizar más investigación científica en odontología.
- TheraCal® LC se recomienda su uso en técnicas de pulpotomías en humanos, principalmente en Pzas. permanentes.
- Crear un laboratorio de Histopatología con fines académicos en la escuela profesional de odontología, para que los estudiantes puedan realizar más investigación.

**BIBLIOGRAFÍA.**

1. García A. Pulpotomías en Dientes Deciduos: Materiales y Técnicas. 2011 [Tesis para optar el grado de Cirujano Dentista]. Lima: Universidad Peruana Cayetano Heredia; 2011.
2. Rojas M. Mejoramiento de la calidad de vida de la población escolar del segundo y tercer año de educación básica de la escuela Fiscal Mixta “24 de Mayo” del barrio Pucachoca, Parroquia el Valle del Cantón y Provincia de Loja, mediante la atención básica bucodental, considerando su perfil epidemiológico. Periodo marzo – setiembre del 2010 [Tesis para optar el grado de Cirujano Dentista]. Ecuador: Universidad Nacional de Loja; 2010.
3. Padilla T. Odontopediatria. Puno: Texto Universitario; 2011.
4. Morales M, Cabañas C, Ramos L. Uso del Formocresol Diluido en Dientes Temporales. Revista Cubana de Estomatología. 1998; 35(1)
5. Ruiz M. Estudio clínico de las pulpotomías en dientes primarios. Efecto sobre dientes permanentes [Tesis Doctoral]. Granada. Universidad de Granada; 1996.
6. Bisco. Resin-Modified Calcium Silicate Pulp Protectant/Liner. Instructions for Use. 2012
7. Guillén T. Avances de terapia pulpar en odontología pediátrica [Tesis para optar el grado de Cirujano Dentista]. Lima: Universidad Peruana Cayetano Heredia; 2008.
8. Nuñez R. TheraCal® LC, silicato de calcio modificado con resina. 2012; 1: 1 [on line] [Fecha de acceso 5 de noviembre del 2012]. En: <http://www.youtube.com/watch?v=OApvNiEFz2w>
9. Chia E, Castro R. Cambios histológicos en dientes pulpotomizados tratados con Formocresol y agregado de trióxido mineral en *Canis familiaris*. Kiru. 2011; 8(2): 69-74.
10. Bisco. TheraCal® LC Silicato de Calcio Modificado con Resina - Apatita Fluida al alcance de tus manos. COA Internacional. 2013
11. Orellana J. E, Gonzales J. S, Nava J. F, Nava N, Olivera N, Orellana M, Ponce M. Cloruro de Aluminio una Alternativa en Pulpotomías de Dientes temporales. Revista Latinoamericana de Ortodoncia y Ortopedia. 2012; 1(1).

12. Panacho B, Salas M, Simancas Y, Lucena I, Torres A. Comportamiento Clínico y Radiográfico del Formocresol y la Pasta Iodoformada en el tratamiento de pulpotomías en molares primarios. *Acta Odontológica Venezolana*. 2009; 47(4).
13. Biondi A, Cortese S, Ortolani A, Benchuya C, Tedesco M. Pulpotomías en molares primarios. Evaluación clínico radiográfica de formocresol y trióxido mineral agregado. *Revista de la Facultad de Odontología (UBA)*. 2008; 23(54-55): 13-17.
14. Coa P. Estudio in vivo de la respuesta sintomatología e histopatología del complejo dentino pulpar en recubrimiento directo con plasma rico en plaquetas Hospital Militar Central [Tesis para optar el grado de Cirujano Dentista]. Puno: Universidad Nacional del Altiplano, 2005.
15. Arosquipa H. Efecto histológico de la aplicación de hidróxido de magnesio sobre el complejo dentino pulpar en canes [Tesis para optar el grado de Cirujano Dentista]. Puno: Universidad Nacional del Altiplano, 2008.
16. Aquise G. Respuesta tisular del compuesto dentino pulpar en pulpotomías aplicando MTA en comparación a la pasta mixta en *Canis familiaris* [Tesis para optar el grado de Cirujano Dentista]. Puno: Universidad Nacional del Altiplano; 2008.
17. Zaldivar J. Anatomía y Fisiología dental del perro. *El Mundo del Perro*. 2007; 1(1): 1. [en Internet]. [Fecha de acceso 03 de noviembre del 2013]. En: <http://jesad2.wordpress.com/2007/02/17/anatomia-y-fisiologia-dental-del-perro/>
18. Goldman A. Salud Bucal y Odontología Veterinaria. *Mascotia*. 2010; 1(1): 1. [en Internet]. [Fecha de acceso 03 de noviembre del 2013]. En: <http://perros.mascotia.com/cuidados-del-perro/odontologia/salud-bucal-y-odontologia-veterinaria.html>
19. Whyte A, Obon J, Borobia M, Lebrero M, de Torre A, Llorens P. Caries dental en el perro. *Argos PV*. 2009; 1(1): 1. [en Internet]. [Fecha de acceso 04 de octubre del 2014]. En: <http://argos.portalveterinaria.com/noticia/2469/Articulos-archivo/La-caries-dental-en-el-perro.html>
20. Garrido G. Endodoncia: Tratamiento de la Pulpa dental (nervios y vasos sanguíneos) localizados en el interior del diente. *Odontología Veterinaria y Cirugía Bucal* 2010; 1(1): 1. [en Internet]. [Fecha de acceso 15 de noviembre del 2013]. En: <http://www.odontologiveterinariamexico.com/para-saber-mas/40-endodoncia>

21. Estrela C. Ciencia endodóntica. São Paulo: Artes Médicas; 2005.
22. Gómez E, Campos A. Histología y embriología bucodental. Madrid: Editorial Médica Panamericana; 2004.
23. Alcaina A. Valoración Histológica de la Respuesta Pulpar Y Hepática Del Formocresol Y El Hueso Liofilizado En Dientes De Ratas. [Tesis Doctoral]. Murcia: Universidad de Murcia; 2002
24. Duran B. Eficacia clínica del formocresol en comparación con el hidróxido de calcio en pulpotomías de dientes primarios: Reporte preliminar. ADM.2008; LXV(3):117-120.
25. Ralón R, Solares R, Torres M, Hernández S. Estudio clínico sobre la efectividad del tratamiento conservador de pulpa dental para molares permanentes vitales con afección pulpar, una alternativa de bajo costo al tratamiento convencional [Programa Universitario de Investigación - Informe Final]. Guatemala: Universidad de San Carlos de Guatemala; 2000.
26. Sánchez J. Pulpotomías al formocresol y por electrofulguración en molares primarios: Evaluación clínica y radiológica a doce meses en la facultad de odontología Mexicali [Tesis Doctoral]. Granada: Universidad de Granada España; 2006.
27. Morales G. Tratamientos conservadores de la vitalidad pulpar y tratamiento endodóntico en una sesión [Tesis para optar el grado de Especialista en Endodoncia y Cariología]. Lima: Universidad Nacional Mayor de San Marcos; 2004.
28. Calatayud J, Casado I, Alvarez C. Análisis de los estudios clínicos sobre la eficacia de las técnicas alternativas al formocresol en las pulpotomías de dientes temporales. Avances de Odontoestomatología. 2006; 22(4).
29. Cuadros C. Estudio clínico comparativo de diferentes agentes pulpares en pulpotomías de molares primarios [Tesis Doctoral]. Barcelona: Universitat Internacional de Catalunya; 2013.
30. Acosta J. Alternativas de tratamiento en molares primarios con diagnóstico de patología pulpar irreversible. Revisión de la Literatura [Tesis para optar el grado de Especialista en Odontología Infantil]. Caracas: Universidad Central de Venezuela; 2008.

31. Zaror C, Vergara C, Diaz J, Aracena D. Pulpotomías con Sulfato Ferrico y MTA en Dientes Primarios: Serie de casos. *Internacional Journalodontostomatology*. 2011; 5(1).
32. Cedillo J, Espinosa R, Curiel R, Huerta A. Nuevo sustituto bioactivo de la dentina; Silacato tricalcico purificado. *Rodyb*. 2013; 2(2): 1-10.
33. Olguin C. Biodentine - Eficaz tecnología de biosilacatos. Canal abierto - Revista de la Sociedad de endodoncia de Chile. 2011; 23(1): 16-19.
34. Pereira J. Recubrimiento Pulpar Directo e Indirecto: Mantenimiento de la Vitalidad Pulpar. *Acta Odontológica Venezolana*. 2011; 49(1).
35. Robbins S, Cotran R, Kumar V. *Patología Humana*. Madrid: ELSERVIER; 2006.
36. Garcia R. *Laboratorio de anatomía patológica*. Madrid: McGraw Hill – Interamericana de España; 1993.
37. Leonardo M. *Endodoncia: Tratamiento de conductos radiculares: principios técnicos biológicos*. Saõ Paulo: Artes Médicas; 2005.
38. Congreso de la Republica. Ley de protección y bienestar animal. 2010; 1(1): 9-11. [en Internet]. [Fecha de acceso 18 de Diciembre del 2014]. En: [http://www2.congreso.gob.pe/Sicr/TraDocEstProc/TraDoc\\_condoc\\_2006.nsf/d99575da99ebf305256f2e006d1cf0/9930d2a3e2476de30525778800582fa2/\\$FILE/04248.pdf](http://www2.congreso.gob.pe/Sicr/TraDocEstProc/TraDoc_condoc_2006.nsf/d99575da99ebf305256f2e006d1cf0/9930d2a3e2476de30525778800582fa2/$FILE/04248.pdf)
39. Maroto M. Estudio clínico del Agregado Trioxido Mineral en pulpotomías de molares temporales: Estudio piloto a 15 meses. *SciELO*. 2004; 9(1): 2-8



**UNIVERSIDAD NACIONAL DEL ALTIPLANO  
FACULTAD DE CIENCIAS DE LA SALUD  
ESCUELA PROFESIONAL DE ODONTOLOGÍA**

**FICHA DE TRABAJO DE INVESTIGACIÓN**

“ESTUDIO HISTOLÓGICO POST TRATAMIENTO DE PULPOTOMÍAS EN *CANIS FAMILIARIS* UTILIZANDO TÉCNICAS EN BASE A THERACAL® LC Y FORMOCRESOL PUNO 2014”

N°	LAMINA	GRADO DE INFLAMACIÓN				NECROSIS PULPAR		PUENTE DENTINARIO Y DENTINA REPARATIVA				PRESENCIA Y REGULARIDAD DE CAPA ODONTOBLASTICA			FIBROSIS	
		0	1	2	3	0	1	0	1	2	3	0	1	2	0	1



## LEYENDA

Para evaluar la respuesta del tejido pulpar a los medicamentos empleados, se tendrá en cuenta los criterios de Horsted y col. , modificado por Fuks y col, ampliados para este estudio. Que fueron las siguientes.

### A) Grado de inflamación

0. Ausencia de inflamación, ausencia de componentes mononucleares.
1. Inflamación crónica leve con escasos componentes mononucleares.
2. Inflamación crónica moderada con cantidad regular de componentes mononucleares.
3. Inflamación crónica severa con intensos componentes mononucleares.

### B) Necrosis Pulpar

0. Ausencia de necrosis
1. Necrosis total

### C) Puente dentinario y dentina reparativa

0. Formación completa de puente dentinario y dentina reparativa
1. Formación irregular de puente dentinario y dentina reparativa
2. Indicios de formación de puente dentinario y dentina reparativa
3. Ausencia de formación de puente dentinario y dentina reparativa

### D) Presencia y regularidad de la capa odontoblastica

3. Capa regular de odontoblastos
4. Capa irregular de odontoblastos
5. Ausencia de la capa de odontoblastos

### E) Fibrosis



0. Presencia de fibrosis en la pulpa
1. Ausencia de fibrosis en la pulpa

**CANIS FAMILIARIS – TIEMPO DE CRIANZA**


*Aproximadamente 2 meses*




*Aproximadamente 3 meses*



*Aproximadamente 4 meses*



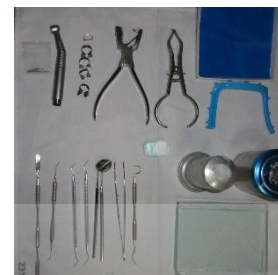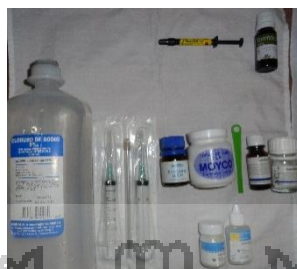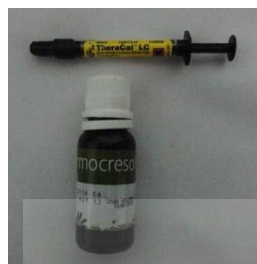*Aproximadamente 5 meses*



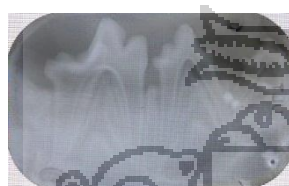
*Aproximadamente 6 meses*



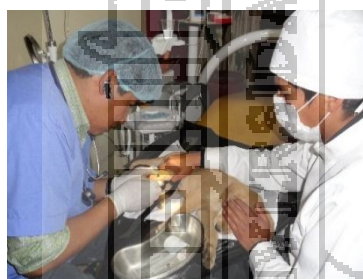**MATERIALES E INSTRUMENTAL**




**RADIOGRAFÍAS INICIALES**




**PROCEDIMIENTO Y TÉCNICA:**



**ANESTESIA**

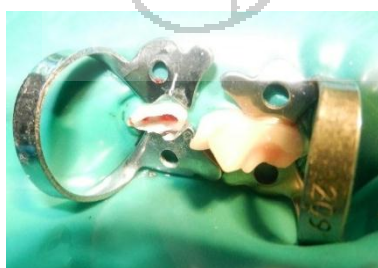

**AISLAMIENTO ABSOLUTO**

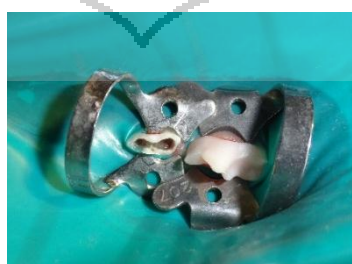

**APERTURA CAMERAL**

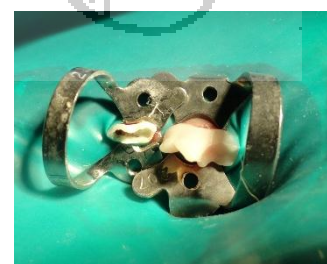**TÉCNICA – 1) FORMOCRESOL Y 2) FORMOCRESOL + THERACAL® LC**



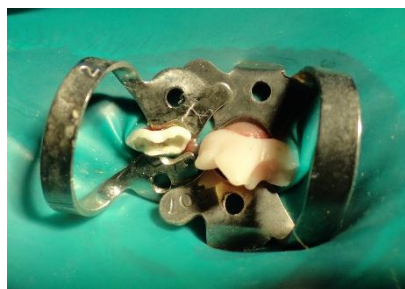
**EXTIRPACIÓN DE PULPA Y CONTROL DE HEMORRAGIA**



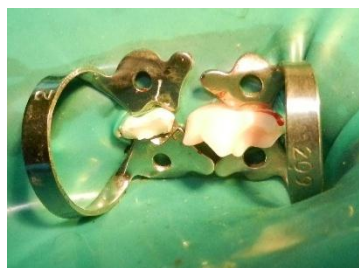**APLICACIÓN DE FORMOCRESOL**



**COLOCACIÓN DE THERACAL® LC**



**COLOCACIÓN DE ZOE**



**OBTURACIÓN DE LA PIEZA**

**TÉCNICA: 3) THERACAL® LC**



**EXTIRPACIÓN DE PULPA Y CONTROL DE HEMORRAGIA**

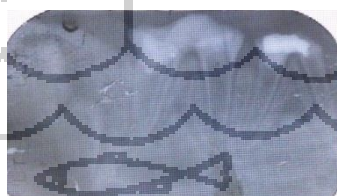


**COLOCACIÓN DE THERACAL® LC**

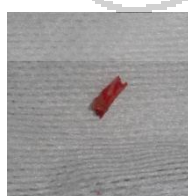

**OBTURACIÓN DE LA PIEZA**

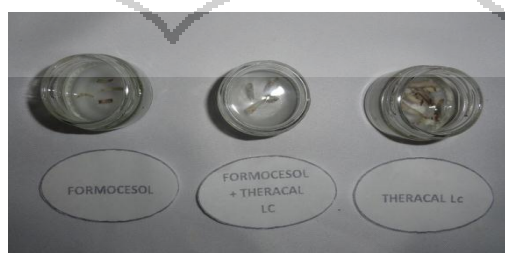**RADIOGRAFÍAS DE CONTROL**



**CUMPLIDO EL TIEMPO ESTABLECIDO SE PROCEDIÓ A:**

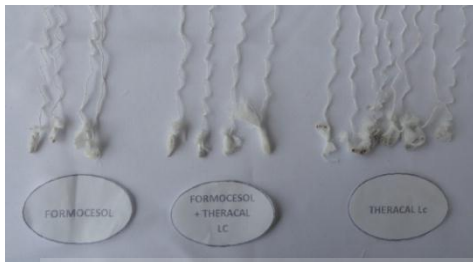

**EXODONCIA**




**FIJACIÓN EN FORMOL 10%**

### PROCEDIMIENTOS DE LABORATORIO



**PREPARACIÓN DE MUESTRAS (DIENTES)**



**DESCALCIFICACIÓN Y DESHIDRATACIÓN**



**INCLUSIÓN EN PARAFINA**

**ESTUFA**

**CONFECCIÓN DE BLOQUES (TACOS)**



**BLOQUES O TACOS**

**MICROTOMO**

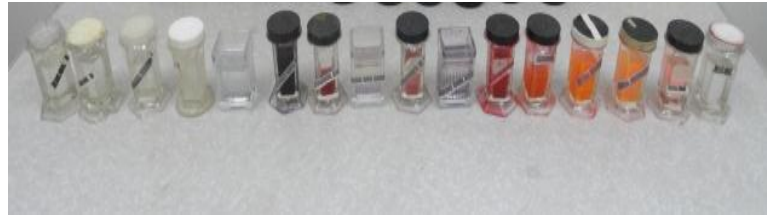
**MICROTOMIA**




**BAÑO MARIA**

**MUESTRA DE CORTE EN BAÑO MARIA**

**ESTUFA**



TINCIÓN



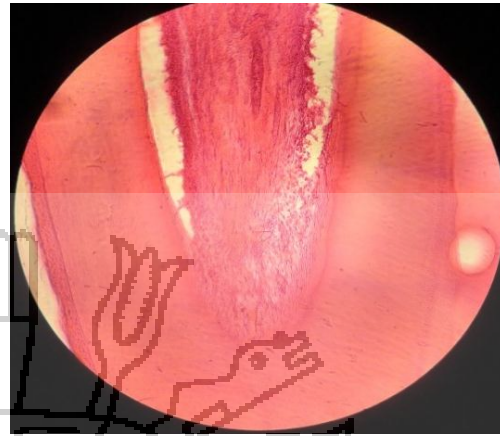
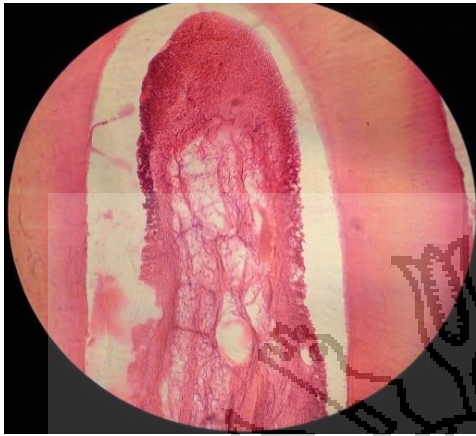
LAMINA HISTOLÓGICA

ESTUDIO HISTOLÓGICO

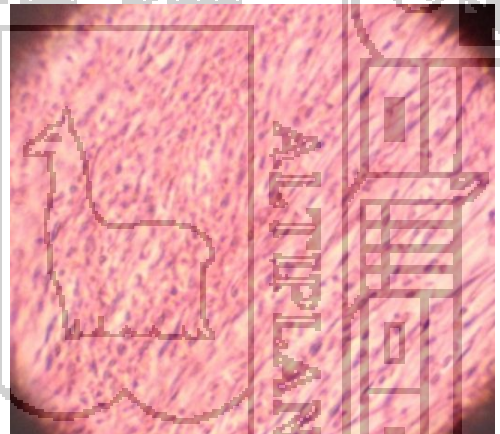
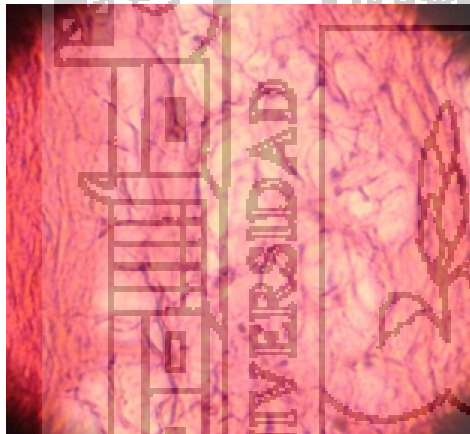


VISTAS HISTOLÓGICAS

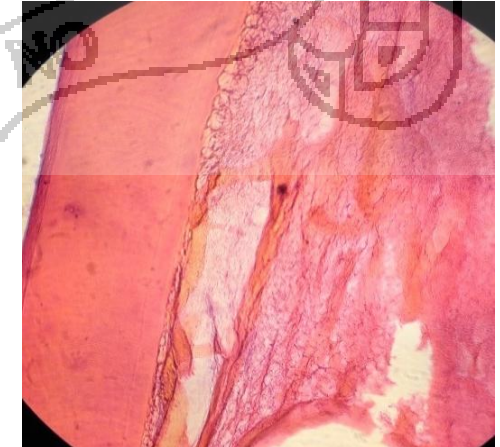
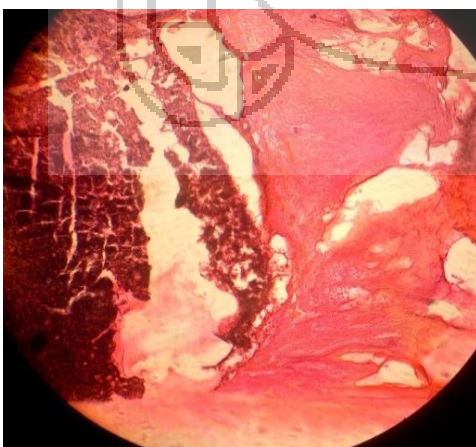
FORMOCRESOL 10X



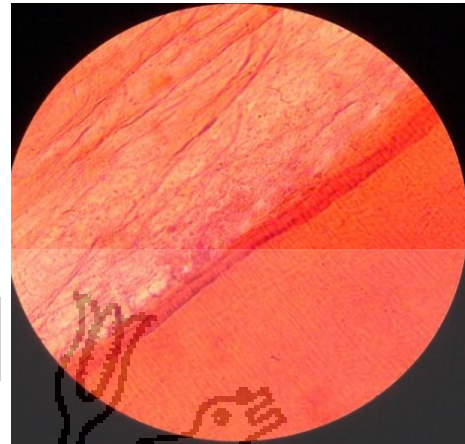
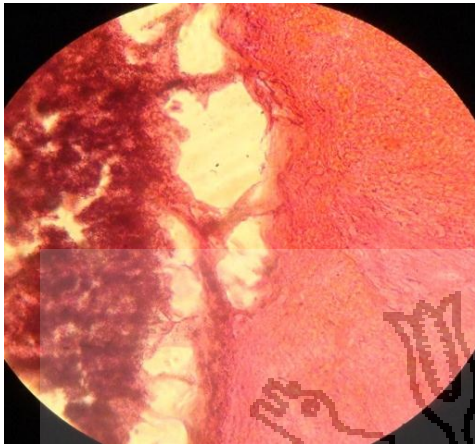
FORMOCRESOL 40X



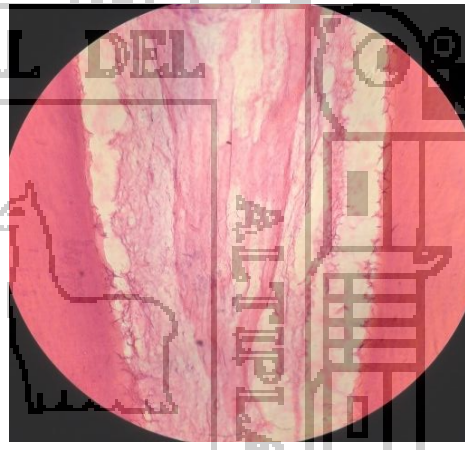THERACAL® LC 10X



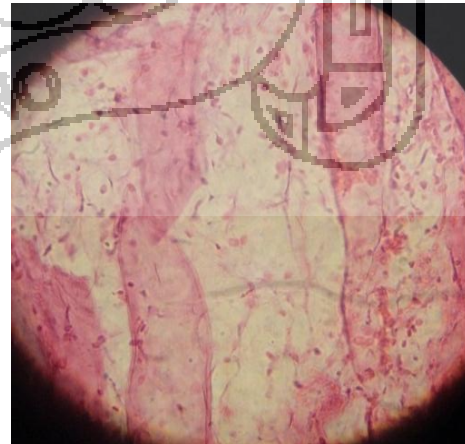
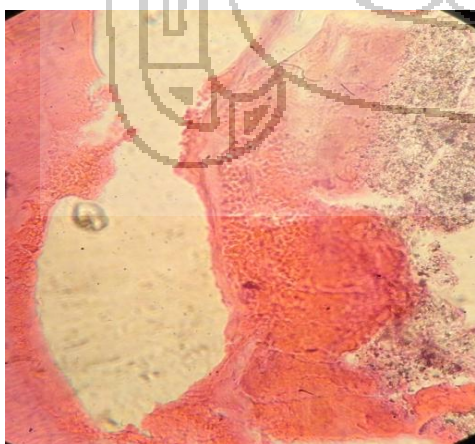
THERACAL® LC 40X



FORMOCRESOL + THERACAL® LC 10X



FORMOCRESOL + THERACAL® LC 40X







UNIVERSIDAD NACIONAL DEL ALTIPLANO-PUNO

FACULTAD DE MEDICINA HUMANA

LABORATORIO DE HISTOPATOLOGIA



## CONSTANCIA

EL QUE SUSCRIBE, DECANO DE LA FACULTAD DE MEDICINA HUMANA DE LA UNIVERSIDAD NACIONAL DEL ALTIPLANO

### HACE CONSTAR

QUE EL SEÑOR BACH. EN CIENCIAS DE LA ODONTOLOGIA, **JEFFER LUIS ESCOBAR ZIRENA**, HA EJECUTADO SU TRABAJO DE TESIS TITULADO "ESTUDIO HISTOLOGICO POST TRATAMIENTO DE PULPOTOMIAS EN *Canis familiaris* UTILIZANDO TECNICAS EN BASE A THERACAL Lc® Y FORMOCRESOL PUNO 2014", EN EL LABORATORIO DE HISTOPATOLOGIA DE LA FACULTAD DE MEDICINA HUMANA. EL MISMO QUE SE CONCLUYO SATISFACTORIAMENTE; EN EL PERIODO DE 6 MESES DEL 2014.

SE LE EXPIDE LA PRESENTE A PETICION DEL INTERESADO PARA FINES QUE VIERA POR CONVENIENTE.

PUNO, OCTUBRE DEL 2014.



DECANO **DR. JULIAN A. SALAS PORTOCARRERO**  
 DECANO (s)  
 FACULTAD DE MEDICINA HUMANA  
 UNA - PUNO